

BÖLMƏ 1

ÜMUMİ HİSTOLOGİYA, SİTOLOGİYA VƏ EMBROLOGİYANIN ƏSASLARI

Histologiya fənni və tədqiqat metodları

Sitologiya, histologiya və embriologiya orqanizmi təşkil edən hüceyrə, toxuma, orqanların inkişafını, funksiyalarını və incə quruluşunu öyrənir. Fənn protoplazmanın quruluşunu, maddələr mübadiləsini, hüceyrə, toxuma, orqanların funksional əhəmiyyətini, digər bioloji və kliniki fənlərlə əlaqəsini öyrənir. Bu fənn dörd bölmədən: sitologiya, embriologiya, histologiya və xüsusi histologiya ibarətdir.

Sitologiya hüceyrələrin quruluşunu, inkişafını və həyat fəaliyyətini öyrənir.

Embriologiya cinsiyyət hüceyrələrinin quruluşunu, inkişafını, mayalanmasını və rüşeymin inkişaf xüsusiyyətlərini öyrənir.

Histologiya orqanizmi təşkil edən toxumaların morfoloji - funksional xüsusiyyətlərini öyrənir.

Xüsusi histologiya yaxud mikroskopiki anatomiya ayrı-ayrı orqanların mikroskopiki quruluşunu öyrənir.

Histologiyanın inkişaf tarixi

Histologiyanın inkişaf tarixi mikroskopun ixtirası ilə əlaqədardır.

Tarixi məlumatlara görə ilk mikroskopu 1659-cu ildə İngəltərədə fizik Yansen, ilk okulyarı isə 1665-ci ildə R. Huk İcad etmişlər.

R.Huk bitkilərin xırda hüceyrələrdən təşkil olduğunu göstərmişdir.

İlk dəfə bitki toxumaları və hüceyrələri haqqında anlayışı 1665-ci ildə fizik Robert Hük irəli sürmüşdür. Sonralar bitki və heyvan toxumalarının hüceyrəvi quruluşunu 1671-1695-ci illərdə M.Malpigi, N. Gryu və A.Levenhuk təsvir etmişdir.

A.Levenhuk 300 dəfə böyüdən lupa ilə eritrositləri, onların kapilyarda hərəkətini, spermmanın, eninə zolaqlı əzələ liflərinin və sinir liflərinin və s. quruluşunu öyrənmişdir.

XVII-XVIII əsrlərdə mikroskopiki tətqiqatların müvəffəqiyyətə baxmayaraq, mikroskopların aşağı keyfiyyətdə olmasına və preformasiya nəzəriyyəsinə görə bu tətqiqatlar geniş yayılmadı. Bu nəzəriyyəyə görə təbiətdə heç bir şey yenidən əmələ gəlmir, orqanizmin inkişafı cinsiyyət hüceyrələrində əvvəlcədən təməli qoyulmuş gözlə görünməyən xırda və hazır şəkildə yaradılmış canlıların böyüməsi hesabına olur. Preformistlər spermada kiçik formalaşmış insanı axtarırdılar. Bəziləri qeyd edirdilər ki, Həvvanın yumurtalığında 300 trilyon gələcək insan rüşeym olmuşdur. Bunlar üzvü aləmin inkişafını və dəyişikənliyini inkar edirdilər. Preformizm cərəyanı metafizik cərəyan idi və bu cərəyanın başçısı Hanler idi. Bu cərəyan inkişaf prosesində keyfiyyət dəyişiklikləri inkar edir, kəmiyyət dəyişikliklərinə üstünlük verirdi. Bu nəzəriyyəyə görə bütün canlılar kainat yaradılarkən ilahi qüvvə tərəfindən yaradılmışdır.

Aristotelin irəli sürdüyü epikinez nəzəriyyəsi preformizmin əksinə oldu. 1759-cu ildən K.Volf həyatın mənşəyi əsərində epikinezi elmi cəhətdən əsaslandırılmış və göstərmişdir ki, orqanizm yenidən inkişaf edir, inkişafın əvvəlində heç bir orqan mövcud olmur, yalnız rüşeym vərəqləri əmələ gəlir. Epikinez nəzəriyyəsi inkişaf prosesində keyfiyyət və kəmiyyət dəyişiklikləri etiraf etdi. K.Volf ilk dəfə cücələrin rüşeymində ürəyin, bağırsaqların və böyrəklərin inkişafını izləmiş, bunların rüşeym vərəqlərindən yarandığını göstərmişdir. 1768-ci ildə K.Volf Almaniyadan Peterburq akademiyasına dəvət olunur.

1782-ci ildə A.Şumlyanski ilk dəfə sırf histoloji tətqiqatlar aparmış, böyrəyin qıvrım kanallarının, damar yumaqcığının və onu əhatə edən zarın mikroskopiki quruluşunu öyrənmişdir. XIX əsrin əvvəllərindən etibarən histologiya sərbəst elm kimi inkişaf etmişdir. 1784-cü ildə H. Epinus tərəfindən avtomatik mikroskopun kəşf edilməsi bu inkişafı sürətləndirdi. Bu dövrdə macar alimi Jan Purkinə öz şagirdlərilə bir yerdə mikroskopu təkmilləşdirmiş histoloji kəsiklərin hazır-

lanması, boyanması və aydınlaşdırılması kimi mikroskopik tətqiqat üsulları icad etmişdir.

1825-27-ci illərdə ilk dəfə Jan Purkinə heyvan hüceyrəsini və nüvəni təsvir etmiş, toyuq yumurtasında nüvəni rüşeym qovucuğu adlandırmışdır. Nüvə terminini ilk dəfə 1831-ci ildə bitki hüceyrəsində Braun, protoplazma ifadəsini isə ilk dəfə 1840-cı ildə Y.Purkinə işlətmişdir. Y.Purkinə ilk dəfə mikrotom termini, histoloji kəsiyin cisim şüşüsünə bərkidilməsi və örtücü şüşəni cisim şüşəsinə Kanada balzamu ilə təsbit edilməsini irəli sürmüşdür.

M.Şleyden 1838-ci ildə bitki orqanizminin hüceyrə yığılması olmasını fikrini irəli sürmüşdür. J.Purkinə, Q.Valentin və M.Şleydenin işləri hüceyrə nəzəriyyəsinin yaranmasına səbəb olmuşdur. 1839-cu ildə Teodor Şvann hüceyrə nəzəriyyəsinə irəli sürdü. Hüceyrə nəzəriyyəsi biologiyanın inkişafına güclü təkan verdi. Bu nəzəriyyəyə görə bütün canlılar hüceyrəvi quruluşa malikdir, yeni hüceyrənin əmələ gəlməsi, onun bölünməsilə olur və bütün canlı aləm vahid mənşəyə malikdir. R.Virxov, A.Zavarzin, Xlopin və s. alimlərin də bu elmin inkişafında böyük rolu olmuşdur. Hüceyrə nəzəriyyəsinin çatışmayan cəhəti onların hüceyrəyə tam orqanizmin ayrılmaz hissəsi kimi yox, müstəqil varlıq kimi baxmasıdır. Hüceyrə nəzəriyyəsi təsviri histologiyanın inkişafına təkan verdi. XIX əsrin ortalarında Leydiq və R.Virxov toxumaların inkişafını və quruluşunu öyrənmişlər.

İlk histologiya kitabları Avropada nəşr edildi və kitabda toxumaların təsnifatı verildi. 1856-cı ildə Virxov hüceyrə patologiyası əsərində göstərdi ki, heç bir hüceyrə yenidən yaranmır, bölünmə yolu ilə hüceyrədən əmələ gəlir.

1874-cü ildə rus botaniki Çistyakov bitkilərdə kariokinez bölünməni kəşf etdi, alman alimi Strasburq isə onun təsvirini vermişdir.

1878-ci ildə Peremejko və Fleminq heyvan hüceyrəsində kariogenezin mərhələlərini təsvir etdi.

1879-cu ildə Hertvic və Van Bendel hüceyrə mərkəzini,

1898-ci ildə Holci lövhəli kompleksi, Bende isə mitoxondriləri təsvir etdi. Əsrin sonunda epiteli hüceyrələrində tonofibrillər, əzələ hüceyrəsində miofibrillər kəşf edildi. 1892-ci ildə ilk dəfə Strasburq protoplazma terminini sitoplazma və karioplazmaya ayırdı.

XIX əsrin sonunda, XX əsrin əvvəllərində Ramon və Kaxal sinir hüceyrələrinin, liflərinin və uclarının qurluşunu öyrənmişlər. M.M.Jakubovski, M.D. Lavdovski, A.S.Dogel, A.J.Smironov və başqa alimlər sinir sisteminin quruluşunu öyrənmişlər. Mecnikov və Maksimov birləşdirici toxuma hüceyrələrinin mənşəini və funksiyasını öyrənmək üçün orqanizmə yad cisimlər yeritmək, Heldenhayn isə neytral boyalar yeritmək metodlarını təklif etmişlər. 1892-ci ildə Meçnikov özünün faqositoz nəzəriyyəsini irəli sürmüşdür.

1884-cü ildə Skvortsov toxuma kulturası hazırlamaq metodunu təklif etməklə hüceyrədə gedən həyatı proseslərin öyrənilməsi başlandı.1928-31- ci ildə Ruska, Knole və Barriye ilk elektron mikroskopu yaratdılar. 1945-ci ildə Parter, Klod, Fullmana bu mikroskopla sitoplazmada endoplazmatik toru kəşf etdilər. Şestroid və Polade sitoplazmada ribosomları kəşf etdilər.

XVIII əsrin birinci rübündə I Pyotr Hollandiyaya səfərə çıxmış A. Levenhukun ona bağışladığı mikroskopu Peterburq akademiyasına hədiyyə vermiş və onun təklifi ilə Peterburq akademiyasında ilk optik emalatxana yaradılmışdır.1774-cü ildə Eyler axromatik obyektiv yaratmış, ilk rus mikroskopu isə Kulibin hazırlamışdır.1784-cü ildə akademik Epinus ilk dəfə axromatik mikroskopu yaratmışdır.

İlk müstəqil histoloji kafedralar XIX əsrin 60-cı illərində Peterburq və Moskva Universitetlərində təşkil olunmuşdur. 1884-cü ildə Peterburq universitetində təşkil olunmuş histologiya kafedrasının müdiri akademik Ovsyannikov olmuş və ilkin histoloji tətqiqatlar onun adı ilə bağlıdır.

Histologiya fəninin tədrisi Ber və Yakobovskinin adları ilə bağlıdır. 1866-cı ildə tibb-cərrahiyyə akademiyasında

müstəqil histologiya və embrologiya kafedrası yaradılmış, kafedraya əvvəl Zavarigin sonra isə Lavdovski rəhbərlik etmişlər. Laydovski ganglioz hüceyrələrin quruluşunu, travmadan sonra sinir liflərinin degenerasiya və regenerasiyasını öyrənmişdir. 1887-ci ildə Lavdovski və Ovsyannikov ilk histologiya kitabı nəşr etmişdir. Moskva universitetində təşkil edilmiş, histologiya kafedrasına əvvəl A.K.Babuxin sonra isə İ.F. Oqnev rəhbərlik etmişdir. Bunlar əzələ, sinir toxumalarının histogenezini və fiziologiyasını öyrənmişlər.

1868-ci ildə Kiev universitetində Peremejkonun rəhbərliyi ilə müstəqil histologiya kafedrası yaradılmışdır. Bu kafedranın əməkdaşları göz, qaraciyər, dalaq, qalxanabənzər, böyrəküstü, mədəaltı vəzilərin, əzələ toxumasının, sümük iliyinin, qan damarlarının və s. orqanların histoloji quruluşunu öyrənmişlər.

1867-ci ildə Xarkovda, 1871-ci ildə Kazanda histologiya kafedraları yarandı. Kazan histoloqları sinir sisteminin filogenezini və bir çox orqanlarda sinir uçlarının quruluşunu öyrənmişlər.

Embriologiyanın inkişaf tarixi rus alimlərindən K.F.Volf, X.S.Panderin adı ilə bağlıdır. Volf cücadə rüşeym vərəqlərinin, ürək və böyrəklərin inkişafını, Pander isə rüşeym ox orqanlarının inkişafını iki rüşeym vərəqindən sonra, üçüncü vərəqin əmələ gəldiyini müşahidə etmişdir.

Ber məməlilərdə rüşeym vərəqlərindən müxtəlif orqanların əmələ gəldiyini öyrənmişdir. Meçnikov və Kovalevski onurğasız heyvanlarda və aşağı sinif onurğalılarda rüşeymin inkişafını, rüşeym vərəqlərinin yaranmasını, diferensiasiyasını öyrənmişdir. Azərbaycanda ilk histologiya kafedrası 1919-cu ildə Bakıda universitetin tibb fakültəsinin nəzdində yaranmışdır. Kafedraya iki il rəhbərlik etmiş Milman kariogenezin neyrogen nəzəriyyəsini, böyümə, qocalma və ölümün trofik nəzəriyyəsini irəli sürmüşdür.

Rus histologu B.İ. Lavrentyev orqan və toxumaların innervasiyasını müəyyənləşdirmək üçün deinervasiya üsulu

tətbiq etməklə vegetativ sinir sisteminin histofiziologiyasını, neyronlar arası sinapsları və müxtəlif reseptorları öyrənməklə neyrofiziologiyanın əsasını qoymuşdur. B.Q. Eliseyev müxtəlif orqanların birləşdirici toxumalarının histofiziologiyasını, onların sinir və endokrin amillərin təsiri altında dəyişdirilməsini öyrənmişdir. A.A. Zavarzin müxtəlif toxumaların filogenetik inkişaf qanunlarını öyrənməklə təkamül histologiyasının əsasını qoymuşdur. Bu alim toxumaların təsnifatında funksional və struktur prinsipləri əsas götürmüşdür. İ.G.Xlopin toxumaların divergent təkamülü nəzəriyyəsini öyrənərək toxumaların, orqanların inkişafı ilə əlaqədar təkamül prosesində və ontogenezdə, divergent istiqamətdə getdiyini göstərmişdir. Bu alim epiteli, damar və endotel üzərində histoloji tədqiqatlar aparmışdır. Sitologiya, histofiziologiya və sitokimyayın inkişafında D.N. Nasonov, A.V. Rumyansev, Q.K.Roskin və A.N. Şabadaş geniş tədqiqatlar apararaq, paranekroz nəzəriyyəsini irəli sürmüşdür.

Histologiyanın qarşısında duran vəzifələr və məqsədi

Bu elmin qarşısında duran vəzifələr aşağıdakılardır:

1.Hüceyrə və toxumaların quruluşunu, funksiyasını, sito və histogenezin qanunauyğunluqlarını öyrənmək.

2.Toxumaların differensiasiyası və regenerasiyası qanunauyğunluqlarını öyrənmək.

3.Hüceyrə, toxuma və orqanların morfogenezində sinir, endokrin və immun sistemlərin rolunu aydınlanlaşdır.

4. Hüceyrə, toxuma və orqanlarda yaşla əlaqədar dəyişiklikləri öyrənmək.

5. Hüceyrə, toxuma və orqanların müxtəlif bioloji, fiziki və kimyəvi amillərə adaptasiyasını öyrənmək.

6. Ana-döl sistemində morfogenez prosesləri öyrənmək.

7. Embriogenezin xüsusiyyətlərini öyrənmək.

Histologiyanın məqsədi yuxarıda qeyd edilən vəzifələri dərinlən öyrənib, baytarlıqda və təbabətdə müəyyən praktiki məqsədlərdə tətbiq etməkdir.

Histologiyanın tədqiqat metodları və tədqiqat obyektləri

Histologiyanın tədqiqat obyektlərinə müxtəlif növ heyvanların hüceyrələri, toxumaları və orqanları aiddir. Bunların mikroskopiki quruluşunu öyrənmək üçün həmin obyektlərin tamlığını saxlamaqla müxtəlif histoloji tədqiqat metodlarından istifadə edilir. Bu metodlar histoloji obyektlərin quruluş və histokimyəvi analizini mikroskopiki və submikroskopiki səviyyələrdə aparmağa imkan verir. Ən geniş istifadə olunan tədqiqat üsulu mikroskopiki üsuldur. Bu üsulla histoloji müayinənin aparılması aşağıdakı mərhələlərlə yerinə yetirilir.

1. Orqan və toxumalardan histoloji nümunələrin götürülməsi, nümunələrə 1 sm^3 həcmində forma verilməsi və nömrələnmiş etikətlərin tikilməsidir.

2. Nümunələrin çürüməməsi üçün onlar formalində, spirtdə yaxud asetonda təsbit olunmalıdır. Təsbit üçün 10-20% formalin, etil spirti və mürəkkəb təsbit edicilər istifadə oluna bilər.

3. Formalində təsbit olunmuş nümunələr adi su ilə yuyularaq, artıq təsbit edici məhluldan azad edilir, sonra artıq sudan azad etmək üçün spirt batareyasından keçirilir.

4. Nümunələrdəki boşluqların parafinlə və ya selloidinlə doldurulması, sonra nümunələrin nömrələnmiş taxta kubiklərə yapışdırılması və spirt efir qarışığında ağzı şüşə ilə örtülməsi bankada saxlanması.

5. Mikrotomla 1-10 mkm qalınlığında kəsiklərin hazırlanması, kəsiklərin boyanması, histoloji preparatın hazırlanması və mikroskopiki müayinə.

Kəsikləri boyamaq üçün istifadə edilən boyalar turş, əsas və xüsusi olur. Turş boyalara eozin, azokarmin, floksin, pikrin və s. aiddir. Turş boyalarla boyanan strukturlar asidofil adlanır. Əsas boyalara safronin, pironin və tionin aiddir. Bu boyalarla boyanan strukturlar bazofil adlanır. Xüsusi boyalara sudan III və osmiom turşusu aiddir. Bu boyalarla yağlar və yağabənzər maddələr təyin edilir. Hazır

histoloji preparatlar aşağıdakı mikroskopiya üsulları ilə müayinə edilir.

İşıq mikroskopları. Müasir işıq mikroskopları işıq şüalarının görünən spektirindən istifadəsinə əsaslanır və 2000-2500 dəfə böyüdür. İşıq mikroskoplarına fazakontraslı, flurosentli və ultrabənövşəyi mikroskoplar aiddir. Fazakontraslı mikroskopiya işıq dalğaları fazalarının dəyişirilməsinə və başqa amplitudalı dalğalara çevrilməsinə əsaslanır. Bu üsuldan canlı hüceyrə və toxumaların mikroskopiyası üçün istifadə olunur.

Flurosent mikroskopiya müayinə edilən obyektin şüa enerjisi ilə qıçıqlanmasına əsaslanır. Bunun üçün uultrabənövşəyi, bənövşəyi və mavi şüalardan istifadə olunur. Xüsusi və müxtəlif boyalara (floroxrom) nüfuz edilmiş fluresensiya mövcuddur. Bu üsuldan canlı toxuma və hüceyrələrin mikroskopiyası zamanı istifadə edilir.

Ultrabənövşəyi mikroskopiya 0,2 mkm uzunluqda dalğası olan qısa ultrabənövşəyi şüalardan istifadə olmasına əsaslanır. Bu zaman alınan əks ekranda yaxud fotoplyonkada görünür.

Elektron mikroskopiya zamanı submikroskopiki hissəciklər müayinə edilir, bunun üçün görünən işığın dalğalarının uzunluğundan 100 min dəfə qısa elektromaqnit dalğaları işlədilir. Bu üsulla $5-10A^0$ qalınlığında obyektlər müayinə edilir.

Aftoradiagrafiya üsulu hüceyrə və toxumalarda toplanmış, nişanlanmış radioaktiv izotopları təyin etməyə imkan verir. Bu üsul hüceyrə zülalların tərkibini, müəyyən maddələrin sintezini və onların nəqli yolları öyrənir. Histokimyəvi müayinə metodları hüceyrə və toxumaların quruluş elementlərinin təbiətini təyin edir. Bu üsulla toxumalarda zülal, amin turşuları, müxtəlif karbohidratlar, lipidlər və fermentlərin fəallığı təyin edilir.

Histoloji tədqiqat metodlarından biri də **canlı kulturanın yetişdirilməsidir.** Orqanizmi xaricində xüsusi qida

mühitlərində və şəraitdə canlı hüceyrə və toxumalar yetişdirilir. Bu yolla hüceyrələrin hərəkətini, boy inkişafını, çoxalmasını və müxtəlif amillərin hüceyrəyə təsirini öyrənmək olur. Canlı kulturada hüceyrənin quruluşu və həyat fəaliyyəti mikrokino çəkmə və ya fotoqrafiya üsulları ilə öyrənilir. Toxumaların çoxaldılması orqanizmə süngərvəri divarı olan müəyyən kameralar yerləşdirməklə həyata keçirmək olar.

Canlı toxumaların boyanması üsulu zamanı müəyyən dozalarda qeyri toksiki dozada boyalardan (metilenabası, tripanblao və s.) canlı heyvanın qanına yeritməklə toxumaların quruluşunu öyrənmək olar.

Histologiyanın digər bioloji elmlərlə əlaqəsi

Histologiya bir sıra bioloji elmlərlə və kliniki fənlərlə sıx əlaqədədir. Anatomiya orqanizmin makroskopiki quruluşunu, histologiya isə mikroskopiki quruluşunu öyrənir. Anatomiyanı bilmədən histologiyanı öyrənmək olmaz. Fiziologiya orqanların normal funksiyasını öyrənir. Histologiya isə hüceyrə strukturlarının, toxumalar və orqanların quruluşundan asılı olaraq funksiyasını təyin edir. Histologiya hüceyrə və toxumalarda gedən biokimyəvi prosesləri və onların biokimyəvi tərkibini öyrəndiyi üçün biokimyə ilə də əlaqədədir. Patoloji anatomiya müxtəlif xəstəliklər zamanı orqan, toxuma və hüceyrələrdə gedən patoloji dəyişiklikləri öyrənir. Həmin dəyişiklikləri təyin etmək üçün mütləq hüceyrə toxuma və orqanın normal mikroskopiki quruluşunu bilmək lazımdır. Patoloji fiziologiya xəstəliklər zamanı hüceyrə, toxuma və orqanların xüsusiyyətlərinin dəyişirilməsini öyrənin. Mamalıq, süni mayalanma, dölün inkişafı və mamalıq xəstəliklərini öyrənir. Histologiya cinsiyyət hüceyrələrinin quruluşunu, inkişafını və dölün inkişaf mərhələlərini öyrənir. Histologiya qanın formalı elementlərini, böyrəyin qıvrım kanalcıqlarının, böyrək ləyəninin divarında yerləşən epitel hüceyrələrinin

normal quruluşunu öyrənir. Klinik diaqnostika və terapiya həmin orqanlarda və hüceyrələrdə gedən dəyişikləri təyin edir.

FƏSİL 1. ÜMUMİ SİTOLOGİYANIN ƏSASLARI

Hüceyrənin morfolojiyası və biokimyəvi tərkibi

Hüceyrə orqanizmin əsas quruluş və funksional vahididir. Müxtəlif toxumaların hüceyrələri formasına, ölçülərinə differensiasiyası spesifikliyinə görə müxtəlifdir və toxumaların yerinə yetirdiyi funkiyadan asılı olaraq dəyişir. Qanın hüceyrələri plazmadan asılı olduğu üçün yumrudur. Səthləri örtən epitel hüceyrələri yastı, kubvari, prizmatik olur. Səya əzələ hüceyrələri iki ucu sivridir, iyvaridir, sinir hüceyrələrində uzun və qısa çıxıntılar olur. Uzun çıxıntılar impulsu uzun məsafəyə ötürmək üçündür. V.Y. Aleksandrova görə hüceyrə canlı sistem olub, bilavasitə bir-biri ilə əlaqədar olan sitoplazma və nüvədən ibarətdir. Hüceyrə maddəsi protoplazma adlanır. Bu maddə hüceyrənin həyat fəaliyyəti zamanı onu əhatə edən mühitlə bilavasitə qarşılıqlı əlaqədə olur. Protoplazmanın kimyəvi tərkibi orqanizmin maddələr mübadiləsinin spesifikliyi ilə təyin edilir. Məlumdur ki, heyvan cəmdəyinin 96% -ni 4 element: N, C, O₂, H₂ təşkil edir. Toxumalarda 3%-ə kimi Ca, K, Na, P, S, Fe, Cl olur. Qalan elementlər mikroelementlər adlanır (Cu, Co, Zn, və s.), faizin 100-1000 bir hissəsi qədər olur və orqanizmin həyat fəaliyyətində əhəmiyyətli rol oynayır. Protoplazmanın tərkibində zülallar, sulu karbonlar, lipidlər və mürəkkəb maddələr olur. Hüceyrənin ən geniş yayılmış quruluş komponenti bioloji membrandır. Bunun tərkibində hüceyrə üçün xarakterik olan kimyəvi reaksiyaları tənzim edən enzimlər yerləşir. Bu enzimlər sitoplazma strukturları ilə onun matriksi və hüceyrə ilə xarici mühit arasında gedən kimyəvi reaksiyaları tənzim edir. Hüceyrə membranının 40%-ni lipidlər, 60%-ni isə zülallar təşkil edir.

Hüceyrə membranı onda gedən reaksiyaların müddətini tənzim edir, enzim və müəyyən maddələrin hüceyrəyə fəal nəqlinin sürətini təyin edir. Adi mikroskopla baxanda

hüceyrə sitoplazma, hüceyrə qişası və nüvədən ibarətdir. Hüceyrə sitoplazması hialoplazmadan və hüceyrə orqanellərindən təşkil olunmuşdur. Hialoplazma sitoplazmanın əsas hissəsi olub, hüceyrənin bütün quruluş elementlərini bir-biri ilə əlaqələndirir. Hialoplazmada ATF, mübadilə məhsulları, qlükogen kəltənləri, yağ dənələri, piqmentlər və s. olur. Hialoplazmanın tərkibində eyni zamanda zülallar, nüklein turşuları, polisaxaridlər, amin turşuları, nükleotidlər və müxtəlif fermentlər olur. Sitoplazmada müxtəlif funksiyaları ifadə edən: plazmolemma, ribosomlar, endoplazmatik şəbəkə, holci kompleksi, lizosomlar, peroksisom, mitoxondrilər və sentrosoma yerləşir. Bu orqanellər bütün hüceyrələrdə olduğu üçün ümumi əhəmiyyətli sayılır. Bundan başqa hər bir hüceyrənin yerinə yetirdiyi spesifik işlə əlaqədar olaraq fibrillər, filamentlər, mikroborucuqlar, kipriklər, miofibrillər, neyrofibrillər və s. spesifik əhəmiyyətli orqanoidlər də olur.

Hüceyrənin ümumi orqanelləri

Plazmolemma hüceyrə qişası olub, sərhəd, nəqliyyat və reseptor funksiyaları ifadə edir. Hüceyrə qişası nəinki sərhəd funksiyasını eyni zamanda onu əhatə edən mühitdən müxtəlif hormonların və maddələrin hüceyrəyə keçməsinə təmin edir, hüceyrələrin mexaniki əlaqəsini yaradır və hüceyrədən müəyyən maddələrin xaric olmasını təmin edir (bax şəkil 1)

Hüceyrə qişası lipoproteid kompleks olub, qalınlığı 10nm-dir. Plazmolemma xaricdən qalınlığı 3-4 nm olan qlükokaliks ilə örtülüdür. Bunun tərkibində hüceyrə xaricində müxtəlif üzvi maddələri parçalayan sərbəst fermentlər olur. Reseptor funksiya plazmolemmada olan xüsusi strukturların iştirakı ilə müəyyən kimyəvi, fiziki amillərin təyin edilməsinə əsaslanır. Hüceyrə qişasında müxtəlif amillərə qarşı spesifik reaksiya verən xüsusi maddələr olur. Bu maddələr reseptorlar adlanır. Hüceyrə

səthində yerləşən reseptorlara glükolipidlər və glükoproteidlər aiddir. Hüceyrə qişasında hormonlara, mediatorlara, müəyyən zülallara və antigenlərə qarşı reaksiya verən reseptorlar olur. İşığa həssas reseptorların plazmolemmasında fotoreseptor zülal olan rodopsin yerləşir. Bu zülalın köməyi ilə işıq siqnalı, kimyəvi siqnala bu da öz növbəsində toplanaraq elektrik impulsuna çevrilir.

Plazmolemma nəqliyyat funksiyasını fəal və qeyri fəal yollarla müəyyən maddələrin keçirilməsi ilə yerinə yetirir, ionlar, su, aşağı molekulyar birləşmələr qeyri fəal yolla sitoplazmaya daxil olur. Digər maddələr aktiv yolla sitoplazmaya daxil olur. Maddələrin aktiv yolla daxil olması üçün ATF-nin parçalanması zamanı alınan enerji sərf olunur. Bu proses fəal endositoz adlanır. Endositoz şərti olaraq faqositoza və pinositoza ayrılır. Faqositoz zamanı hüceyrə tərəfindən iri hissəciklər, bakteriyalar və digər maddələr udulur. Pinositoz zamanı makro molekullu maddələr suda həll olmuş halda hüceyrələrə daxil olur. Faqositoz iki mərhələdən ibarətdir. Plazmolemmaların reseptorları ilə yabani hissəciklərin qarşılıqlı əlaqəsi, yalançı ayaqların əmələ gəlməsi və yabani maddələrin udulması.

Birinci mərhələdə yabani maddənin plazmolemmaya təmas yerində, aktin maddəsi əmələ gəlir. Aktinin hesabına yalançı ayaqlar əmələ gəlir, ayaqlar qapanaraq yabani maddəni əhatə edir. Bu faqosom adlanır. Pinositoz zamanı yabani maddə maye şəklində udulur. Udulmuş qovuqlar birləşərək iri qovuqlara çevrilir, həmin qovuqlara lizosomlar tərəfindən borucuqlar uzanır. Borucuqlarla hidrolitik fermentlər yabani maddənin üstünə tökülür və hüceyrə daxilə həzm başlınır.

Plazmolemmadan müəyyən maddələrin hüceyrədən xaric olması ekzositoz adlanır. Bu zaman lazımsız məhsullar hialoplazmadan vakuola şəklində ayrılır, plazmolemmaya yaxınlaşır və oradan xaric olur. Endositoz və ekzositoz proseslərində plazmolemmaların tərkibində olan müxtəlif

fibrillərdə də iştirak edir. Həmin fibrillər plazmolemmanın müəyyən nöqtələrinə yapışaraq, onu dartır, yaxud genişləndirir və lazımsız maddələrin xaric olmasını təmin edir.

Toxumaların morfo-funksional xüsusiyyətlərindən asılı olaraq hüceyrələrin qışası bir-birilə sadə, sıx, ara və yarıqvari kontaktlarla birləşir.

Sadə kontakt iki qonşu hüceyrə arasında çox yayılmışdır. Bu növ kontaktda hüceyrələr arasındakı məsafə 15-20nm olur.

Sıx kontakt epiteli hüceyrələri arasında olur. Belə kontaktda hüceyrə qışaları bir-birilə yapışmışdır. Sıx kontaktın bir növü də desmosomdur. Belə kontaktda birləşən hüceyrələrin nöqtəvari desmosomların membranları arasında məsafə 22-33nm-dir. Yarıqvari kontaktda hüceyrə ara maddənin qalınlığı 2-3nm-dir. Belə kontakt zamanı flurosensiya olunmuş boyalar, aminturşuları, nukleotidlər və sairə xırda molekullu maddələr bir hüceyrədən digər hüceyrəyə keçir.

Ribosomlar zülal sintezini təmin edir, diametri 16-36 nm, sitoplazmada həm sərbəst, həm də epdoplazmatik torun üstündə qrup şəklində yerləşir. Nüvə şirəsində olan ribosomlar nüvə zülallarını sintez edir. Zülallar bir qrup ribosomlar tərəfindən sintez edilir. Ribosomların tərkibində mürəkkəb ribonükleoproteidlər olur. Bunların tərkibi bərabər miqdarda zülal və PHK molekullarından ibarətdir. (**şəkil 1**)

Endoplazmatik şəbəkə 1945-ci ildə Porter tərəfindən kəşf edilmişdir. Borucuq və sisternalardan ibarətdir. Bu tor zülal sintez edir və nəqliyyat funksiyasını yerinə yetirir, maddələr mübadiləsində iştirak edən fermentləri saxlayır. Dənəli və dənəsiz endoplazmatik şəbəkə mövcuddur. Dənəli şəbəkə çoxlu zülal sintez edən hüceyrələrdə mövcuddur. Dənəsiz şəbəkə bir-biri ilə anastomozlaşır borucuqlardan ibarət olub, qlükogen sintezində, parçalanmasında və cinsiyyət hormonlarının sintezində iştirak edir. Bu şəbəkə

toxumluqların intersitsial hüceyrələrində, böyrəküstü vəzinin qabıq maddəsi hüceyrələrində və yumurtalıqların sarı cisimin hüceyrələrində olur. Heyvanlara barbituratlar, insektisidlər, kanserogenlər yeridildikdə qaraciyər hüceyrələrində endoplazmatik şəbəkə hipertrofiyaya uğrayır. Beləliklə bu şəbəkə qaraciyərin zərirsizləşdirmə funksiyasını yerinə yetirir.

Mitoxondrilər 1897-ci ildə Bendor tərəfindən kəşf edilmişdir. Bu orqanoid üstən hamar 0,5 mk qalınlığında membranla örtülüdür. Membranda çoxlu miqdarda büküşlər olub, onun daxili səthini artırır. Xarici və daxili membran arasındakı boşluq bircinsli xırda dənəvər matrikslə dolu olur. Bu matriksdə 50-yə yaxın ferment olur. Həmin fermentlərin təsiri ilə zülallar, lipidlər CO_2 və H_2O kimi oksidləşir, nəticədə enerji hasil olunur. Buna görə də bu organoidi enerji transformatoru adlandırmaq olar. Daxili membranda tənəffüs fermentləri olur. Matriksdə 25-120 nm ölçüsündə dənələr olur. Mitoxondrilər qaraciyər hüceyrələrində 8 gün, ürək əzələsi hüceyrəsində 6 gün, neyronlarda isə 30 gün yaşayır. Bunların əsas funksiyası hüceyrənin mator fəallığı üçün vacib olan kimyəvi enerjini hasil etməkdir. Əmələ gələn enerji ADF-dən ATF-nin sintezi üçün sərf olunur. Bu reaksiya fosforlaşma adlanır. ATF- ADF-ə parçalanarkən əmələ gələn enerji təzədən mitoxondrilər tərəfindən udulur, oksidləşmə, fosforlaşma və digər reaksiyaların gedişini təmin etmək üçün mitoxondrilərdə 50-dən çox ferment olur. **(bax şəkil 2)**

Holci kompleksi Holci tərəfindən 1898-ci ildə kəşf edilmişdir. Membranla əhatə olunmuş yastı, kisəcik və sisternalardan ibarətdir. Əsas funksiyası sekretlərin kondensasiyası və xaric olmasını təmin etməkdir, ribosomların sintez etdiyi zülallar Holci kompleksinə nəql olunur. Bundan başqa orqanoiddə zülallara birləşən polisaxaridlərin sintezi gedir. Vəz hüceyrələrdə Holci kompleksi plazmolemmaın qlükoproteidlərinin sintezində

iştirak edir. (şəkil 1)

Lizosom - Duuto 1949 -cu ildə lizosomu kəşf etmişdir. 0,2 - 0,5mkm diametrində cisimciklər olub, membranla əhatə olunmuşdur, tərkibində 50-yə yaxın müxtəlif ferment olur. Bu fermentlər hüceyrənin bütün komponentlərini lizisə uğradır, normal şəraitdə bu hadisə baş vermir, çünki lizosom ikisər membranla örtülüdür və fermentlər membrandan çıxandan sonra fəallaşır. Fermentlər hüceyrəyə endogen və ekzogen yolla daxil olan maddələri hüceyrə daxilində parçalayır. Bəzi amillər lizosom membranının keçiriciliyini artırır və bu zaman fermentlər sitoplazmaya daxil olur. Nəticədə hüceyrə autolizisə uğrayır. Bəzi normal şəraitdə funksiya göstərən orqanlarda autoliz müşahidə edilir. Məsələn: süddən kəsilən heyvanların süd vəzisinin, doğuşdan sonra balalığın involyusiyası zamanı və amfibilərin quyruğu rezobrsiya olanda bu proses baş verir. Lizosomun fəallığından, hidrolitik parçalanmaya məruz qalan maddənin xarakterindən asılı olaraq ilkin lizosom, faqolizosom, aytofaqosom və qalıq cisimciyi olur. İlkin lizosom kiçik cisimcik olub, möhtəviyyatı bir cinslidir, hələlik parçalanmada iştirak etməyən hidrolitik fermentlərdən ibarətdir(bax şəkil 1).

Faqolizosom ilkin lizosomun faqasomla birləşməsindən əmələ gəlir. Bu zaman yabanı maddənin hidrolitik parçalanması gedir. Autofaqosom hüceyrə daxilində zəifləmiş yaxud ölmüş orqanellərin lizisi nəticəsində əmələ gəlir. Həzm prosesində faqolizosomun ölçüləri azalır, içərisində dənəciklər olan qalıq cisimciklərinə çevrilir. Sonra həmin cisimciklərdə lipofussin piqmenti toplanır.

Peroksisom 0,2-0,5 mkm ölçüsündə membranla əhatə olub, sferik cisimcikdir. Lizosomu xatırladır amma hidrolitik fermentləri olmur. Bunda amin turşuların, katalazanın və peroksidin oksidləşməsi üçün fermentlər olur.

Sentrosoma – Hüceyrə mərkəzidir, nüvənin üstündə holci kompleksi yaxınlığında yerləşir. 2 dənəcik – sentriola

və onları əhatə edən şəffaf zona – sentrosferadan ibarətdir. Sentrosfera radiyal istiqamətdə çıxan zərif şüalı sferadır. Sentrosoma ana hüceyrənin bölünməsində iştirak edir və hər bir sentriola yeni qız hüceyrənin mərkəzinə çevrilir (şəkil 4).

Xüsusi əhəmiyyətli orqanellər

Xüsusi əhəmiyyətli orqanellərə kipriklər, qamçılar, miofibrillər, neyrofibrillər, mikrofilamentlər, mikrofibrillər və mikroborucuqlar aiddir. Kipriklər və qamçılar hüceyrənin hərəkət orqanoididir. Bunlar quruluşca oxşardır, amma uzunluğuna görə fərqlidir. Kiprik plazmolemma ilə örtülü olan, sitoplazma qabarması olub, uzunluğu 6-10 mkm, qalınlığı 200 nm. Daxilində mikroborucuq formasında aksonema yerləşir. Aksonemada 2 mərkəzi və 3 cüt kənar borucuq yerləşir. Kipriyin və ya qamçının əsasında bazal cisimcik yerləşir. Kiprik və ya qamçının hərəkəti borucuqların bir-birinin üstündə sürüşməsi ilə təmin edilir.

Neyrofibrillər sinir hüceyrələrinin neyroplazmasında, miofibrillər isə əzələ hüceyrələrinin sitoplazmasında olur. Mikroborucuqlarla mikrofibrillər hüceyrədə istinad funksiyasını yerinə yetirir. Epiteli hüceyrələrinin mikrofibrilləri tonofibrillər adlanır. Mezenxim mənşəli hüceyrələrdə mikrofibrillər vimetin, əzələ hüceyrələrində isə desmin və skletin zülallarından təşkil olunmuşdur. Mikrofilamentlərin qalınlığı 6 nm olub, aktın zülalından ibarətdir, sitoplazmada dəstələr şəklində yerləşir.

Hüceyrə əlavələri

Hüceyrə əlavələri– Hüceyrələrdə maddələr mübadiləsinin spesifikliyi ilə əlaqədar olaraq, müəyyən maddələr qanuna uyğun olaraq sintez olub toplanır. Belə əlavələr trofik əlavələr adlanır. Bura zülal, sulu karbon, piy, sektor, piqment və vitamin əlavələri aiddir. Normada yumurta hüceyrəsində zülal əlavələri, qaraciyər hüceyrələrində glükogen əlavələri, piy hüceyrələrində piy

əlavələri, dərinin pigment hüceyrələrində isə melanın pigmenti əlavəsi olur. Əlavələr ekzogen və endogen olur. Endogen əlavələr hüceyrə daxilində yaranır. Ekzogen əlavələr hüceyrəyə xaricdən daxil olur (kömür, gümüş tozu). Şəkil 3.

Nüvənin quruluşu

Nüvə hüceyrənin əsas tərkib hissəsidir. Sitoplazmanın sintetik proseslərinə nəzarət edən makromolekulları hazırlayan genomu saxlayır. Nüvəsiz hüceyrələr sülal sintez etmir (məməlilərin eritrositləri, qan lövhəcikləri, billurun mərkəzi lifləri). Nüvənin forması və ölçüləri müxtəlif və spesifikdir. Yastı, yumru, kubvari hüceyrələrin nüvəsi şarvari olur. Nüvə nüvə qişasından, xromatin maddəsindən, nüvəciklərdən və nüvə şirəsindən ibarətdir.

Nüvə qişası – kariolemma – iki lipoproteid zardan ibarətdir. Zarların arasında 20-100 mkm ölçüsündə perinuklear sahə var. Nüvə qişasının zarında 80-90 nm ölçüdə məsamələr olur. Məsamədə xarici, daxili zarlar birləşir. Məsamələrin miqdarı hüceyrənin funksional vəziyyətindən asılıdır. Məsamələrdə 3 cərgədə hərəsində 8 ədəd granul yerləşir. Bunlara fibrillər bəndlənir, həmin fibrillərin dartılıb yığılması ilə əlaqədar olaraq məsamələr açılıb örtülür.

Xromatin xromosomun tərkib hissəsi olub, hüceyrənin həyat proseslərinin qanunauyğunluqlarını təmin edir. Xromatinin tərkibində 40% - DNK, 1% PNK, 60-85% histonlar və 15% turş zülallar olur. Xromozomlar xromatindən təşkil olunmuşdur. Xromatin eyxromatin və heteroxmatinə ayrılır. Bölünməyən hüceyrənin nüvəsində xromosomlar desprilizasiya olunur. Belə sahələr dispers sahələr adlanır və sintez prosesində fəallaşır. Dispers xromatin eyxromatin adlanır, tünd boyanır, funksional cəhətdən qeyri fəaldır. Kondensasiya olunmuş xromatin herexromatin adlanır.

Nüvəciklər işığı güclü əks etdirən, diametri 1-5 mkm olan sferik cisimciklərdir. Ən iri nüvəciklər şış və bölünməkdə olan embrional hüceyrələrdə olur. Nüvəciyin formalaşması xromozomun nüvəcik təşkil edən spesifik sahəsindən asılıdır. Nüvəciklərin miqdarı nüvəcik təşkil edən hissəciklərin miqdarına bərabərdir. Nüvəciklər ribosomları formalaşdırır. Nüvəcikdə amorf maddə və nüvəcik sapları olur. Amorf maddə 5-8 nm qalınlığında filamentlərdən təşkil olub. Filamentlər və granullar PNK-dan təşkil olunmuşdur. Nüvəciyin ətrafında nüvəcik ətrafı xromatin yerləşir. Buna kondensasiya olunmuş xromatin deyilir, bu isə nüvəciklər yaradan hissədir. Nüvəcikdə PNK zülalla birləşərək ribosomun materialını əmələ gətirir. Ribosomun tam formalaşması nüvəcikdən kənarda gedir.

Nüvə şirəsi – karioplazma müxtəlif zülallardan, nuklein turşularından və zülalların sintezində iştirak edən fermentlərdən ibarətdir. Nüvə şirəsində azad nukleotidlər və onların komponentlərinin sintezində, parçalanmasında iştirak edən qlükolitik fermentlər olur.

Nüvənin həyat fəaliyyəti üçün lazım olan enerji nüvə şirəsindəki fermentlərin təsiri ilə gedən glikoliz prosesində yaranır (bax şəkil 1).

Hüceyrənin həyat fəaliyyəti

Hüceyrə canlı bir orqanizmdir. Bütün canlılar kimi hüceyrə çoxalır, qidalanır, hərəkət edir, qocalır və məhv olur. Hüceyrədə maddələr mübadiləsi energetik və plastik mübadilə şəklində gedir. Plastik mübadilə zamanı hüceyrəyə daxil olan maddələr amin turşularına parçalanır, bu turşular birləşərək hüceyrənin sıradan çıxmış orqanoidlərini bərpa edir. Energetik mübadilə zamanı hüceyrəyə daxil olmuş üzvi maddələr oksidləşir, nəticədə hüceyrənin həyat fəaliyyəti üçün enerji hasil olunur.

Hüceyrənin canlılıq əlamətlərindən biri də hərəkətdir. Xarici qıcıqlara qarşı protoplazmanın reaksiyası onun daxili

yerdəyişməsidir. Pinositoz qovuçuğun hərəkəti, xromosomların yerdəyişməsi buna xarakterik misaldır. Hüceyrənin hərəkət formalarına amöbvari, sürüşmə tipli, vintvari və əzələ hərəkəti aiddir. Amöbvari hərəkət leykositlər və makrofaqlar üçün xarakterdir. Şəraitdən asılı olaraq xüsusən regenerasiya prosesində birləşdirici toxuma hüceyrələri yalançı ayaqcıqlar buraxır. Hüceyrə cismi ayaqcıqlara doğru axır və hüceyrə yalançı ayaqcıqların uzunluğuna müvafiq olaraq məsafə qət edir.

Sürüşmə tipli hərəkət fibroblastlarda olur, amöbvari və sürüşmə tipli hərəkət zəif hərəkət formalarıdır. Sürətli hərəkət qamçı və kipriklərin köməyi ilə qamçılılarda müşahidə edilir, çox hüceyrəliyədə sürətli hərəkət spermatozoidlərdə olur.

Onurğalı heyvanlarda hərəkətin yüksək forması əzələ hərəkətidir. Bu hərəkət sayə əzələ hüceyrələri və eninə zolaqlı əzələ lifləri ilə idarə olunur. Əzələ hüceyrələrinin yığılması miofibrillərin tərkibindəki aktin və miozin zülallarının qarşılıqlı təsirindən baş verir. Ehtimala görə qamçıların, kipriklərin tərkibində də aktinə və miozinə oxşar zülallar olur.

Hüceyrə canlı orqanizm kimi böyümə qabiliyyətinə malikdir. Hüceyrənin həqiqi böyüməsi onun canlı kütləsinin çoxalması və həmçinin artması hesabına olur. Böyümə zamanı hüceyrədə assimlyasiya prosesləri, dissimilyasiya proseslərinə üstün gəlir. Orqanın funksional fəaliyyəti gücləndikdə, müxtəlif patoloji proseslər zamanı hüceyrə elementləri böyüyür, bu proses hipertrofiya adlanır. Sinir, əzələ və yumurta hüceyrələri fərdi inkişaf prosesində ölçüləri 100 dəfə artırır. Bəzən hüceyrənin böyüməsi onların poliploidiyası hesabına olur.

Yaşlı orqanizmlərdə poliploidli hüceyrələrin miqdarı artır. Hüceyrənin böyüməsi orqanizmin ümumi ölçülərindən, yaşından, fiziki inkişaf dərəcəsiindən və bir sıra digər amillərdən asılıdır. Beləliklə, hüceyrənin ölçüləri onun həyat

fəaliyyətindən və funksional vəziyyətindən asılı olub, onun ixtisaslaşma səviyyəsinin xarakterik əlamətlərindən biridir.

Hüceyrənin differensiasiyası

İnkişaf prosesində eyni quruluşa malik olan hüceyrələrdə ixtisaslaşma gedir. Bu proses differensiasiya adlanır. Hüceyrə xüsusi vəzifə daşımağa başladığında onun sitoplazmasında müvafiq quruluş komponentləri meydana çıxır. Bu zaman spesifik funksiya ifadə edən neyrofibrillər, tonofibrillər, miofibrillər, kipriklər və s. əmələ gəlir. Differensiasiya zamanı hüceyrələr toxuma spesifikliyi qazanır, yəni determinasiyaya uğrayır. Bu zaman bir tip toxuma hüceyrələri digər tip toxuma hüceyrələrinə çevrilə bilmir. Deməli, determinasiya və onun nəticəsi olan differensiasiya inkişaf prosesinin keyfiyyət əsasını təşkil edir.

Differensiasiya zamanı leykositlər, eritrositlər, epidermisin buynuzlaşmış hüceyrələri, bağırsağın sekretor hüceyrələri, sinir hüceyrələri və sümük hüceyrələri – osteositlər çoxalma qabiliyyətini itirir. Amma xüsusi şəraitdə ürək əzələsi və skelet hüceyrələri bölünür. Epiteli, birləşdirici, sinir, əzələ toxuması hüceyrələri müxtəlif differensiasiya səviyyəsinə baxmayaraq, rüşeymin inkişaf dövründə indeferent hüceyrələrdən differensiasiya olunur. Yaşlı heyvanlarda differensiasiya olunmuş toxumalarda hüceyrələrin çoxalması onlardakı maya qatın hesabına olur. Bu qatdakı hüceyrələr kambial hüceyrələr adlanır.

Hüceyrənin çoxalması

Çoxhüceyrəli orqanizmin bütün hüceyrələri mayalanmış yumurta hüceyrəsinin ardıcıl bölünməsi nəticəsində əmələ gəlir. Hüceyrənin ontogenezi prosesində hüceyrə çoxalır, differensiasiya olunur, eyni morfoloji, genetik xüsusiyyətləri saxlayır, həmin növ hüceyrə üçün xas olan xüsusiyyətlər qazanır. Hüceyrə mitoz və amitoz yolla çoxalır. Mitoz qabağı dövr interfaza adlanır. İnterfaza hüceyrənin intensiv

böyüməsi, spesifik morfoloji və funksional xüsusiyyətlərin qazanması ilə xarakterizə olunur. Mitoz 3 mərhələyə: G_1 , S, G_2 bölünür.

G_1 - presintetik dövrdə hüceyrənin həcmi kəskin böyüyür, həmin növ hüceyrə üçün xarakter olan PNK, fermentlər və s. maddələrin sintezi fəallaşır.

S – sintetik dövrdə DNK – molekulaları ikişər olur və histonların sintezi güclənir, bu dövrdə hər bir xromosomda cüt xromatidlər yaranır. DNK - nın sintezi və xromatidlərə histonların birləşməsi 5-6 saata başa gəlir.

G_2 – post sintetik dövr ilk dövrlərə nisbətən qısa olur, PNK (hüceyrənin bölünməsi prosesində iştirak edən PNK) və zülalların sintezi olur. Xüsusən mitotik bölünməni təmin edən axromatin iynin tubulin və s. zülalları sintez olunur. Sentirollardan iki qız sentriolu formalaşır. Hüceyrə iki qrup sentiroidan ibarət olur.

Mitoz 4 fazadan: profaza, metafaza, anafaza və telefazadan ibarətdir. Profazada hüceyrə tonofibrilləri, kipriklər, desmosomlar və s. İtirir, hər bir qız sentrosoma ətrafında mikroborucuqlardan şüalı zona formalaşır. Mikroborucuq sistemində bir-birindən aralanan hüceyrə mərkəzləri arasında mitotik iyni formalaşır. Nəticədə hüceyrədə iki qrup sentiroidan və onları əhatə edən radial mikroborucuqlardan ibarət axromatin iyni yaranır. Profazada eyni vaxtda nüvədə də dəyişikliklər gedir, xromosomlar spirilizasiya olunur. Xromatin kəltənləri böyüyərək birləşir, yumaqcıqlara çevrilir, nüvəciklər itir, nüvə membranı seqmentlərə parçalanır. Endoplazmatik şəbəkə iylə birləşir. Hər xromozomda iki xromatid olur. Bunlar sentromerlə axromatin iylə birləşir.

Metafazada – hüceyrə inkişafı başa çatdırır, xromozomlar ekvatorial müstəvidə yerləşərək, birlikdə ana ulduzu yaxud ekvatorial lövhə əmələ gətirir. Bala xromatidlərin hər biri ancaq sentrosomla əlaqə saxlayır.

Anafazada – axromatin iyni uzununa müstəvisi üzrə

dartılır, xromatidlər sentromerdən aralanır yeni qız hüceyrənin sərbəst xromosomlarına çevrilir.

Telefaza – mitotik bölünmənin son mərhələsidir. Mitotik aparatın mikroborucuqları tam dağılır və ana hüceyrədən iki qız hüceyrə yaranır.

Heyvanların hər bir növünün hüceyrələrində müəyyən miqdarda xromosom olur (İri buynuzlularda 60, atlarda 66, donuzlarda 40, qoyunlarda 54, itlərdə 78). Hər bir xromosom ölçülərinə və formasına görə fərqlənən biri-digərinə sıx birləşmiş iki xromatiddən ibarət çubuqvari formada olur. Hər bir xromozom sentromerlə iki çiyinə ayrılır. Sentromerin yerləşmə yerindən asılı olaraq xromosomlar metasentrik (bərabər çiyinli) submetasentrik (qeyri bərabər çiyinli) və agrosentrik (sentromer xromozomun axırında) olur. Bəzi xromozomlarda ikinci boyuncuqda olur. Burada PNK sintez olunur. İkinci boyuncuq nüvəciklə əlaqədardır. Bu kiçik sahə xromozomda peyk adlanır, xromozomların miqdarı, ölçüləri və quruluş spesifikliyi kariotip adlanır.

Cinsiyyət xromosomlarından başqa, qalanları cüt xromozomlar aytoxromosomlar adlanır. Dişilərdə yumurta hüceyrəsində diş xüsusiyyət daşıyan yalnız x xromosomu, erkəklərdə isə həm x, həm də y xromosomları olur. Xoruzlarda diş xüsusiyyət daşıyan cüt z xromozomu, dişilərdə isə erkək xüsusiyyətli w və z xromozomları olur.

Endomitoz – mitozun təbii gedişinin pozulması poliploid hüceyrələrin əmələ gəlməsi ilə nəticələnir. Bu hüceyrələrdə DNK-nın miqdarı artıq olur. Endomitoz zamanı xromozomların miqdarı hüceyrə qışası zədələnmədən artır. Nəticədə tetraploid – 4 n, oktoploid 8 n hüceyrələr yaranır (qaraciyər, sidik kisəsi və tüpürcək vəzisi hüceyrələrində).

Amitoz zamanı nüvədə heç bir morfoloji dəyişiklik getmədən hüceyrə iki yerə bölünür. Bu proses funksiyasını başa çatdıran orqan hüceyrələrində müşahidə edilir. Amitoz generativ, degenerativ və reaktiv olur. Generativ bölünmə zamanı hüceyrə tam bölünür, yəni əmələ gələn qız

hüceyrələr təzədən mitoz yolla bölünür. Reaktiv amitoz orqanizmə qeyri adekvat təsirlərdən baş verir. Degenerativ amitoz – hüceyrənin degenerasiyası və ölümü ilə əlaqədardır.

Hüceyrənin qocalması

Orqanizmin qocalması ilə əlaqədar olaraq, onun hüceyrələrində də dəyişikliklər gedir. Məsələn, sinir və əzələ hüceyrələri embrional inkişafın axırında bölünmə qabiliyyətini itirərək, orqanizm ölənə kimi yaşayır. Qocalmış orqanizmin hüceyrələri cavan orqanizmin hüceyrələri ilə müqayisə olunduqda bir sıra morfoloji, funksional, fiziki, kimyəvi dəyişikliklərə məruz qalır. Bu zaman nüvənin qırışması, sitoplazmada vakuolların əmələ gəlməsi hüceyrələr arasında sərhəddin itməsi və iki nüvəli hüceyrələrin əmələ gəlməsi müşahidə edilir. Belə hüceyrələrin əmələ gəlməsi orqanizmin qocalığa uyğunlaşması reaksiyası olub, hüceyrənin funksiyasını artırır. Qocalma zamanı hüceyrə kolloidlərinin dispersliyi zəifləyir, üzlülüüyü artır, hüceyrə zülalları asan kaogulyasiya olunur. Qocalmış hüceyrədə suyun azalması fermentlərin fəallığının zəifləməsi, xolesterinin artması, lesitin azalması, narıncı sarı rəngdə lipofusinin toplanması, tənəffüs və zülal sintezinin zəifləməsi kimi biokimyəvi dəyişikliklər baş verir.

Hüceyrənin ölümü

Hüceyrənin ölümü – fizioloji və patoloji olur. Fizioloji ölüm təbii olaraq onun həyat fəaliyyətinin bitməsidir. Müxtəlif səbəblərdən hüceyrədə baş verən dərin degenerativ dəyişikliklər patoloji ölümə səbəb olur. Dərinin örtük epitelisinin, eritrositlərin, leykositlərin və piy vəzisi hüceyrələrinin ölümü fizioloji ölümdür. Hüceyrənin ölümü zamanı kariopiknoz, karioreksis və kariolizis prosesləri baş verir. Kariopiknoz nəticəsində nüvə maddəsi sıxlaşır, kiçilir, dənəvər quruluşunu itirir, zülallı maddələrə parçalanır, karioreksis zamanı nüvə maddəsi kiçik dənələrə parçalanır.

Karioliliz zamanı nüvə tamamilə əriyir. Hüceyrənin ölümü zamanı baş verən funksional, fiziki, kimyəvi və biokimyəvi dəyişiklərə mitoxondrilərin funksiyadan düşməsi, glikolizin fəallaşması, oksidləşmə, fosforlaşma proseslərinin pozulması, pH-ın turşuluğa doğru dəyişirilməsi, hüceyrə zülallarının denaturasiyası, lizosom pərdəsinin yırtılması nəticəsində hidrolitik fermentlərin sərbəstləşərək hüceyrə daxili strukturlarını dağıtması aiddir.

Hüceyrəvi quruluşa mənsub olmayan canlı maddə

Orqanizmdə hüceyrəvi quruluşa malik olmayan maddələr mövcuddur. Belə maddələrə simplast, sinsitsiya və hüceyrə ara maddəsi aiddir.

Simplastda sitoplazma və çoxlu sərbəst nüvə olur. Simplastda hüceyrələrdə olduğu kimi nə sərhəd, nə də qlaf olur. Simplastlara böyük həcmli protoplazma, çoxlu nüvə yığımina və orqanoidlərə malik eninə zolaqlı əzələ toxuması aiddir.

Bir sıra toxuma hüceyrələri əmələ gətirdiyi çixıntılarla birləşərək, sinsitsial yəni torvari hüceyrə kütləsi əmələ gətirir. Bir sıra toxumalarda hüceyrə ara boşluqları həmin hüceyrələrin hasil etdiyi həlməşikvari maddə, elastiki və kollogen liflər tutur. Bu maddə istinad funksiyasını yerinə yetirir, mineral maddələr mübadiləsində iştirak edir və orqanoidləri olmur. Bu maddə metaplazmatik maddə də adlanır.

FƏSİL 2. ÜMUMİ EMBROLOGİYA

Embriologiya rüşeymin inkişafı haqqında elmdir. Bu elm müxtəlif heyvanlarda yumurta hüceyrəsi mayalanmadan doğulana kimi fərdi inkişafı öyrənir. Bu dövrdə mayalanmış yumurta hüceyrəsi üçün yüksək səviyyədə formalaşma və kütlənin artması xarakter olub, bir hüceyrəli orqanizm yaşlı heyvanlara morfoloji oxşarlıq qazanır. Embriologiya cinsiyyət hüceyrələrinin inkişafını, quruluşunu və embriogenezin əsas mərhələlərini: mayalanma, xırdalanma, qastrulyasiya, ox orqanlarının əsasının qoyulması, orqanogenezi və rüşeymin müvəqqəti orqanlarının inkişafını öyrənir.

Müasir embriologiyanın nailiyyətlərindən heyvandarlıqda, quşçuluqda, balıqların çoxaldılmasında, baytarlıqda və təbabətdə süni mayalanmaya aid bir sıra məsələlərin həllində, heyvanları çoxaltmaq üçün embrionun transplantasiyasında, yumurta hüceyrəsində və embrionda gen-mühəndisliyi əməliyyatlarının aparılmasında, boğazlığın patologiyasının öyrənilməsində, sonsuzluğun səbəblərinin və mamalığın bir sıra məsələlərinin öyrənilməsində geniş istifadə olunur.

Baytar həkimi təfəkkürünün formalaşmasında və gündəlik praktiki fəaliyyətində embriologiya haqqında məlumatlar vacibdir.

Cinsiyyət hüceyrələrinin quruluşu və inkişafı

Cinsiyyət hüceyrələri somatik hüceyrələr kimi sitoplazma, organellər, nüvə və əlavələrə malikdir. Bu hüceyrələr somatik hüceyrələrdən haploid sayda xromosomların olmasına, assimlyasiya disimlyasiya proseslərinin zəif olmasına və bölünməməsinə görə fərqlənir. Erkək cinsiyyət hüceyrəsi spermatozoid, dişi cinsiyyət hüceyrəsi isə ovosit adlanır.

Cinsiyyət hüceyrələri müxtəlif təsirlərə qarşı bədən

hüceyrələrinə nisbətən çox həssasdır. Müxtəlif şüalar və kimyəvi maddələr cinsiyyət hüceyrələrinin fəaliyyətini zəiflədirir, yaxud tamamilə məhv edir.

Spermatozoidin quruluşu

Spermatozoid bütün onurğalılarda qamçılı hüceyrədir, bir dəfə xaric olunan spermada milyardlarla spermatozoid olur. Hərəkətli hüceyrədir, erkəklərin toxumluqlarında əmələ gəlir. İnsanda hüceyrənin uzunluğu 70 mkm, hərəkət sürəti 30-50 mkm /saniyədir. Başcıq, doyuncuq və quyruq şöbələrindən təşkil olunmuşdur. Başcıqda sıx nukleoproteidlərlə zəngin irsiyyət materialı daşıyan nüvə yerləşir. Spermatozoidlərin yarısı x, yarısı y xromosomu daşıyır. x dişi xüsusiyyətə, y isə erkək xüsusiyyətə malikdir. Cinsiyyət xromosomları aytosomlardan ölçülünə, quruluşuna və heteroxromatinin çox olmasıyla fərqlənir.

Başcığın ön hissəsində Holci kompleksinin törəməsi olan akrosoma yerləşir. Akrosomada hialorinidaza fermenti olur. Bu ferment mayalanma zamanı xaric olaraq, yumurta hüceyrəsinin ikincili qişasının bəndləndiyi mukopolizaxaridləri dağdır. Bu qişanın tamlığı pozulandan sonra spermatozoid yumurta hüceyrəsinə daxil olaraq onu mayalaya bilir. Başcığın üstünü daxilində fibrillər olan plazmolemma örtür.

Boyuncuqda proksimal və distal sentriollar olur. Proksimal sentriola mayalanmada iştirak edir. Distal sentriolanın ön və arxa hissələri olur. Öndəki hissənin ox sapı başcığın hərəkət orqanına aiddir. İkinci hissə üzükvari olub, quyruq şöbəsinin baş və başlangıç şöbələrinin sərhəddində yerləşir. Quyruq şöbə başlangıç, baş və son şöbələrə ayrılır. Quyruq şöbənin ortasında ox sapı yerləşir. Bu tubulin zülalından əmələ gəlmiş mikroborucuqlardan ibarətdir. Başlangıçda ox sapı ətrafında sitoplazmada mitoxondrilər spiralvari yerləşir (bax şəkil 5).

Baş hissədə nazik sitoplazma qatı, orqanoidlər və əlavələr yerləşir, üstü plazmalemma ilə örtülüdür. Son şöbə

ox sapı və plazmolemmadan ibarətdir. Spermanın hərəkəti xemotaksis və reotaksis yolu ilə olur. Dərin dondurma spermanın yaşama müddətini artırır. Spermatozoidlər cinsiyyət yolunda 24-36 saat yaşama qabiliyyətini saxlayır. Mayalanmaq qabiliyyətini toxumluq artımının son şöbəsində qazanır. Mənfi elektrikle yükləndiyi üçün spermatozoidlər bir-birini itələyir, 2-3 valentli metalların və turşuların təsirindən spermatozoidlər eyni elektrik yükü itirir, bir-birinə yapışır, mayalamaq qabiliyyətini isə itirir. Xinin, alkoqol, nikotin və narkotik maddələr spermanı məhv edir.

Yumurta hüceyrəsinin quruluşu

Daimetri 100mkm-dən bir neçə mm-ə kimidir. Sayca spermatozoidlərdən çox azdır, hərəkətsizdir, nüvəsi olur, ooplazmada ehtiyat qida maddəsi olur, nüvədə x xromosomu olur. Ooplazmada endoplazmatik şəbəkə, Holci kompleksi, mitoxondrilər, ribosomlar və yumurta sarısı olur. Hüceyrənin bazal və apikal qütbləri olur. Ooplazmanın kənar qatı kortikal qat adlanır, yumurta sarısından məhrum olub, çoxlu mitoxondrilərə malikdir. Embrional inkişafın ilkin mərhələsində rüseyimə qida maddələri çatdırmaqla onun inkişafında yumurta sarısı mühüm rol oynayır. Yumurta hüceyrəsində 1-ci, 2-ci, 3-cü qişa olur. Birinci qişa daimidir və oolemma adlanır, ikinci qişa folikulyar hüceyrələrin məhsuludur. Bu qişa trofik, mühafizə funksiyalarını yerinə yetirir, çoxlu spermatozodun yumurta hüceyrəsinə daxil olmasına imkan vermir. Üçüncü qişa yumurta borusu hüceyrələrinin məhsuludur. Bu qişa mühafizə, trofik funksiyaları yerinə yetirir, sürünənlərdə və quşlarda həmin qişa yaxşı inkişaf etmişdir (bax şəkil 6).

Yumurta hüceyrələri yumurta sarısının miqdarından aslı olaraq oliqolesital (yumurta sarısı az miqdarda), mezolesital (yumurta sarısı orta miqdarda) və polilesital (yumurta sarısı çox miqdarda) olur. Yumurta hüceyrəsinin yumurta sarısının yerləşmə yerindən və yayılmasından asılı olaraq izolesital

yaxud homolesetal, (bərabər yayılmış) telolesital (yumurta sarısı bir qütbədə) və sentrolesital (yumurta sarısı mərkəzdə) olur. Oligolesital və izolesital yumurta hüceyrələri neştərcədə və südəmərlərdə olur. Mezolesital və telolesital yumurta hüceyrələri amfibilərdə, bəzi balıqlarda, polilesital və telolesital yumurta hüceyrələri isə əksər balıqlarda, quşlarda və yumurta qoyan məməlilərdə olur.

Beləliklə, yumurta hüceyrəsi yerinə yetirdiyi funksiyalarla əlaqədar olaraq bir sıra morfoloji xüsusiyyətlərə: ehtiyat qida maddəsinin olması, xüsusi qişaların olması, qütbülük və genetik bircinsliliyə malikdir.

Cinsiyyət hüceyrələrinin inkişafı

İlkin cinsiyyət hüceyrələri hametoblastlar adlanır. Bu hüceyrələr rüşeymin döl qişasında qan damarları yanında yerləşir. Bu hüceyrələr mitoz yolla intensiv çoxalaraq qanla cinsiyyət vəzilərinin mayalarına daxil olur, burda onları follikulyar hüceyrələr əhatə edir və qidalandırır. Sonra heyvanın cinsiyyətinin inkişafı ilə əlaqədar olaraq spermatozoidlərə və yumurta hüceyrəsinə xas xüsusiyyətlər qazanır.

Spermatogenez: - spermatozoidlərin çoxalmasına deyilir. Bu proses 4 mərhələdə: çoxalma, böyümə, yetişmə və formalaşma gedir. İlkin dövrdə həmin hüceyrələr spermatogonilər adlanır. Bu hüceyrələr diploid sayda xromosoma malikdir və xromatinlə zəngindir. Həmin hüceyrələr intensiv bölünür, bu hüceyrələrin bəziləri bölünməni dayandırır, ölçüləri artır, böyümə fazasına keçir, digər hissəsi bölünməni davam etdirir və maya hüceyrələr adlanır. Çoxalma mərhələsində bir spermatogoni hüceyrəsindən 2 dəfə bölünməklə 4 ədəd hüceyrə əmələ gəlir.

Böyümə mərhələsində hüceyrələr ilkin spermatositlər adlanır və diploid sayda xromozoma malik olur. Hüceyrə böyüyür, nüvədə irsiyyət materialının yenidən paylanması

gedir. Bu dövrdə 4 mərhələ: leptoten, ziqoten, paxiten və diploten mərhələləri mövcuddur.

Leptoten mərhələsində nüvəcik aydın bilinir, xromosomlarda spiralizasiya gedir, homoloji xrososomlar konyugasiya olunmur.

Ziqoten mərhələsində homoloji xromosomlar yaxınlaşır, konyugasiya olunur, genlərini mübadilə edir və xromozom cütünü əmələ gətirir.

Paxiten mərhələsində homoloji xromosom cütü güclü spiralizasiya olunur, qısalır və qalınlaşır.

Diploten mərhələsində hüceyrədə dörd xromatid əmələ gəlir, sonra bunlar tədricən bir-birindən aralanır, xromosomlara çevrilir. Yetişmə mərhələsində hər bir spermatosoid 2 dəfə bölünür nəticədə haploid sayda xromosoma malik 4 ədəd spermatazoid əmələ gəlir. Belə bölünmə meyuz və ya reduksion bölünmə adlanır. Formalaşma mərhələsində hüceyrə xarakter morfoloji xüsusiyyətlər qazanır, Holci kompleksi nüvəyə yaxınlaşır, akroblast əmələ gətirir. Bu isə böyüyərək, spermatozoidin nüvəsini və başcığını örtür. Akroblastda xırda dənəciklər şəklində akrosoma formalaşır, bu isə mayalanmada iştirak edən hialorunidaza fermenti hasil edir. Nüvənin əks tərəfində sentrosoma yerləşir, sentrosoma proksimal və distal setriollara ayrılır. Bunlar spermatozoidin boyuncuğunu təşkil edir. Distal sentriola ön və arxa hissələrə ayrılır. Distal sentriolanın ön hissəsindən mikroborucuqlardan ibarət ox sapı başlanır, distal sentriolanın arxa hissəsi üzükvari formadadır bu isə quyruğun ox sapının üstündə sürüşür, quyruğun başlanğıc və əsas şöbələri arasında sərhəd təşkil edir. Həmin şöbədə mitoxondrilər və qlikogen yerləşir.

Ovogenez- yumurta hüceyrəsinin inkişafı mürəkkəb və uzun prosesdir, embriogenez dövründən başlanır. Cinsi yetişkənliyə çatanda qurtarır. Ovogenezin 3 mərhələsi: çoxalma, böyümə və yetişmə olur. Çoxalma mərhələsi bətn daxili inkişaf dövründə başlanır. Doğulandan 3 ay sonra başa

çatır. Əmələ gələn hüceyrələr ovogonilər adlanır, diploid sayda xromosoma malik olur, intensiv mitotik bölünür, bunların bəziləri bölünməkdən qalır, follikulyar hüceyrələrlə əhatə olunur. Bunlardan qida alır, böyümə mərhələsinə keçir və ilkin oositlər adlanır. Nüvədə birincili spermatosiddə olduğu kimi oxşar dəyişiklər gedir, leptoten, ziqoten, paxiten və diploten mərhələləri keçir. Bundan sonra rüşeymin ilkin inkişaf mərhələsi üçün lazım olan yumurta sarısının intensiv sintezi başlanır, yenidən xromozomların despiralizasiyası baş verir. Bu proses 2 mərhələdə: kiçik böyümə (privitelogenez) və böyük böyümə (vitelogenez) gedir. Birinci mərhələdə organelələr nüvə ətrafına toplanır, ribosomlar və dənəli endoplazmatik şəbəkə inkişaf edir. Sitoplazmanın zülal sintez etmə qabiliyyəti fəallaşır. İkinci qışa 1 qat follikulyar hüceyrələrdən ibarət olur, bu mərhələ dişinin cinsi yetişkənliyinə qədər davam edir.

İkinci mərhələdə ilkin oositin sitoplazmasında intensiv olaraq yumurta sarısı toplanır. Follikulyar hüceyrələr intensiv bölünür, qidanı oogonilərə çox çatdırır və ikincili qısa çoxqatlı olur. Orqanellər hüceyrənin kənarına sıxılır embriogenezin başlanğıcında mühüm rol oynayan kortikal qat formalaşır.

Yetişmə mərhələsi bir-birinin ardınca gedən 2 bölünmədən ibarətdir. Bu proses adətən yumurtalıq borusunda gedir, nəticədə diploid hüceyrə haploid sayda xromosoma malik olur. Birinci bölünmədə 1 ədəd oosit və bir ədəd qütbü cisimciyi əmələ gəlir. 2ci bölünmədə bir yetişmiş oosit və bir qütbü cisimciyi əmələ gəlir. Bu zaman bir qütbü cisimciyi bölünərək ikinci çisimcik əmələ gətirir. Nəticədə yetişmə mərhələsində bir oositdən 1 yetişmiş yumurta hüceyrəsi və 3 qütbü cisimciyi əmələ gəlir.

Mayalanma

Spermatazoid və yumurta hüceyrəsinin birləşməsi nəticəsində yeni bir hüceyrəli orqanizm – ziqotanın əmələ gəlməsi mayalanma adlanır. Yetişmiş yumurta

hüceyrəsindən ziqota DNK kütləsinin 2 dəfə çox olmasına, diploid sayda xromozoma malik olmasına və maddələr mübadiləsinin yüksəlməsinə görə fərqlənir.

Əksər heyvanlarda mayalanma yumurta borusunda gedir. Spermanın cinsiyyət yollarında irəli hərəkətini xemotaksis (kimyəvi qıçıqlara tərəf hərəkət) reotaksis (mayenin əksinə hərəkət), balalığın perestaltikası və yumurta borusunun daxili səthini örtən epiteli hüceyrələrinin kipriklərinin hərəkəti təmin edir. Spermatazoid yumurta hüceyrəsinə yaxınlaşanda akrosoma hüceyrənin 2-ci qışasını parçalayan ferment hasil edir və spermatozoidin oositlə təmas yerində mayalanma qabarı əmələ gəlir. Oositə spermatozoidin başcığı, sentrosoma və quyruğun başlanğıc hissəsi daxil olur. Məməlilərdə mayalanmada yalnız bir spermatazoid iştirak edir. Bu monospermiya adlanır. Qeyd olunduğu kimi yumurta hüceyrəsində ancaq x xromosom olur. XX xromosomları birləşəndə dişi, XY – xromosomları birləşəndə erkək fərd əmələ gəlir. Quşlarda, reptililərdə və quyruqlu amfibilərdə bir necə spermatazoid oositə daxil olur, bu isə polispermiya adlanır. Quşlarda spermatazoidlər ancaq z xromosomları yumurta hüceyrələri isə Z və W xromosomları daşıyır.

Spermatazoid yumurta hüceyrəsinə daxil olandan sonra digər spermatazoidlərin daxil olmasına maneçilik törədən mayalanma qışası əmələ gəlir, yumurta hüceyrəsi digər spermatazoidləri yapışdıran aglütininlər hasil edir. Həmin spermatazoidlər follikulyar hüceyrələr tərəfindən udulur. Yumurta hüceyrəsinə daxil olan spermatazoidin başcığı yuvarlaq nüvə forması alır və erkək pronukleus adlanır. Bu isə yumurta hüceyrəsinin pronukleusu ilə birləşir. Hər iki pronukleus haploiddir bunların birləşməsi nəticəsində rüşeymin diploid nüvəsi alınır. Bu proses sinkarion adlanır. Bu zaman hüceyrədə metabolik proseslər güclənir.

Yumurta hüceyrəsində sentriola olmur. Spermatozoidin sentriolası ona daxil olur. Spermatazoidin boyuncuğundakı

sentriollar aralanır, axromatin iy əmələ gəlir, nüvə membranı itir, ata və ana xromozomlar mayalanmış yumurta hüceyrəsinin ilkin mitotik bölünməsinin ana ulduzunu yaradır.

Ziqotanın bölünməsi

Bundan sonra ziqotanın bölünməsi baş verir. Polispermiya zamanı yumurta hüceyrəsinə bir necə spermatozoid daxil olsa da, onun nüvəsi ilə yalnız biri birləşir. Mayalanmamış yumurta hüceyrəsi və mayalanmada iştirak etməyən spermatozoidlər yumurtalıq yollarında və ya balalıqda leykositlər tərəfindən udulur. Beləliklə, mayalanma zamanı aşağıdakı proseslər həyata keçir. Birinci yumurta hüceyrəsinin mayalandıqdan sonra fəallaşması və bölünməyə başlanması, ikinci ata və ana xromosomların rekombinasiyası, bunların nəticəsində yeni yaranan canlı dəyişilmiş mühitə uyğunlaşır və yaşayır.

Bir hüceyrəli ziqotanın sonrakı inkişafı mitoz bölünmə ilə gedir. Nəticədə çoxhüceyrəli orqanizm əmələ gəlir. Bölünmə ziqotanın ardıcıl bölünməsilə gedən embrional inkişafın ilkin mərhələsi olub, çoxhüceyrəli rüşeymin, yəni blastulanın əmələ gəlməsilə başa çatır. Ziqotanın bölünməsi somatik hüceyrələrin bölünməsindən aşağıdakı xüsusiyyətlərinə görə fərqlənir:

bölünmə nəticəsində əmələ gələn hüceyrələr bir-birindən aralanmır; bölünmə sürətlə gedir; bölünmələr arasında fasilə olmur. Bölünmə nəticəsində əmələ gələn hüceyrələr ana hüceyrədən xeyli kiçik olub, bölünmə davam etdikdə daha da xırdalanır. Nəticədə ilkin çoxhüceyrəli orqanizm öz ölçülərinə görə ziqotanın ölçülərini keçmir. Bölünmə nəticəsində əmələ gələn hüceyrələr blastomerlər adlanır.

Müxtəlif zooloji inkişaf pillələrində olan heyvanlar ziqotanın bölünməsinə görə fərqlənir. Bu fərq yumurta hüceyrələrdə olan yumurta sarısının miqdarından və yayılma formasından irəli gəlir.

Mayalanmış yumurta hüceyrəsində yumurta sarısı onun bir qütbünə yığılır, digər qütbə isə nüvə azca fəal ooplazma toplanır. Birinci qütb vegetativ, ikinci qütb animal qütb adlanır. Animal üst, vegetativ qütb isə aşağı olur. Bölünmə xüsusi şırımlarla gedir. Belə şırımlar meridianal, ekvatorial və tangensial olur. Neştərcənin inkişafı zamanı mayalanmış yumurtada yumurta sarısı yumurtanın aşağı tərəfinə çökərək, vegetativ qütbü əmələ gətirir. Kortikal qat yumurta sarısından azad olaraq, sarımtıl ovraq adlanır. Əks tərəfdə yumurta sarısını bozumlu dorzal ovraq əhatə edir. Birinci meridianal şırım hər 2 qütbdən keçərək, ziqotanı iki blastomərə bölür. Bu şırım sarımtıl və bozumlu ovraqların tən ortasından keçir. İkinci şırım meridianal istiqamətdə keçərək birinci şırımın müstəvisinə pərpəndikulyar olur və 4 blastomer əmələ gətirir. 3-cü şırım ekvatorial istiqamətdə keçərək 8 blastomer əmələ gətirir. Bunların 4-ü yumurta sarısına yaxın olub iridir, vegetativ qütbü əmələ gətirir. Qalan 4-ü kiçik olub, animal qütbü əmələ gətirir.

Sonra 2 meridianal şırım keçir və 16 blastomer əmələ gəlir. Sonra 2 ekvatorial şırım keçir, 32 blastomer əmələ gəlir. Blastomerlər artdıqca tədricən bir-birini kənara itələyir, yan səthlərilə təmasda olur, mərkəzdə əvvəl kiçik boşluq – blastosel əmələ gəlir. Tədricən boşluq böyüyür. 7-ci bölünmədən sonra 128 blastomer əmələ gəlir. Bəzi ədəbiyyatlarda buna morula mərhələsi də deyilir. Əmələ gələn blastomerlər bir qat şəklində kənara toplanır. Əmələ gələn təbəqə blastoderma adlanır, rüşeym blastula adlanır. Şəkil 7.

Buna müvafiq olaraq holoblastik və meroblastik bölünmə olur. Holoblastik (Yunanca holos bütöv, tam, blastos - maya) bölünmə zamanı ziqotanı təşkil edən bütün canlı kütlə, meroblastik bölünmədə isə (meros - hissə) bu kütlənin yalnız yumurta sarısı olmayan hissəsi iştirak edir. Tam bölünmə tam bərabər və qeyri bərabər olur. Tam bərabər bölünmə oliqolesital, izolesital yumurta hüceyrələrdə (neştərcə və

askariddə) olur. Tam bərabər bölünmə zamanı həndəsi silsilə üzrə blastomerlər artır. Buna holoblastik sinxron bölünmə də deyilir. Sonra bölünmə sinxronluğu itirir. Vegetativ qütbə hüceyrələrin bölünmə sürəti zəifləyir. Blastomerlərin sayı 100-ə çatdıqca bir qatda yerləşərək blastoderma əməl gətirir. Əmələ gələn bir qatlı rüşeym blastula, divarları isə blastoderma adlanır. Blastula içi maye ilə dolu şarı xatırladır. Şarın divarlarını blastomerlər təşkil edir. Blastodermada dam, dib və kənar zona yerləşir. Mərkəzi boşluq blastosel adlanır (şəkil 7).

Tam qeyri-bərabər bölünmə. Belə bölünmə mezo və telolesimal yumurta hüceyrələrdə olur. Buna amfibilərin ziqotası aiddir. İlk bölünmə biri- digərinin arxasınca iki şırımla başlanır. Şırımlar bir-biri ilə düz bucaq əmələ gətirir. Bu şırımlar tezliklə animal qütbü dörd blastomerə bölür. Vegetativ qütbə bölünmə yavaşdır və əmələ gələn blastomerlər iri olur. Üçüncü şırım animal qütbə yaxın olub, boylama yerləşir. Boylama şırımlar meridianal şırımlarla əvəz olunur. Bölünmə ziqota səthinə paralel müstəvi üzrə gedir. Nəticədə bölünmə asinxron və tangensial gedir və çoxqatlı blastula əmələ gəlir. Blastulanın damı xırda blastomerlərdən mikromerlərdən dibi isə iri makromerlərdən təşkil olunur. Sarı maddə makromerlərdə toplanır. Blastosel həcmən kiçik olur və animal qütbə tərəf sıxılır. Bu yolla əmələ gələn blastula seloblastula adlanır.

Hissəvi, yəni meroblastik bölünmə balıq, reptili və quşların yumurta hüceyrələrində olur. Bölünmə animal qütbədən iki meridianal şırımla başlanır, yumurta sarısının toplandığı vegetativ qütbə şırımlar çatmır. Sonra boylama və tangensial şırımlar başlanır, blastomerlər yumurta sarısı üstündə bir qat yaradır. Bu qat rüşeym diski adlanır, bölünmə isə diskodial bölünmə adlanır. Hissəvi bölünmənin bir növü də səthi bölünmədir. Diskodial bölünmə kəskin telolesital, səthi bölünmə isə sentrolesital yumurta hüceyrələrində olur. Səthi bölünmə zamanı nüvə bölünür,

yeni nüvələr səthə yaxınlaşır və həmin nahiyə blastomerlərə bölünür.

Hissəvi bölünmədə diskin blastomerləri bölünür, çoxqatlı rüşeym əmələ gəlir. Daxili qatın hüceyrələri yumurta sarısına təmas edib, onu sorur və periblast adlanır. Rüşeym diskinin mərkəzi hüceyrələrindən onun bədəni, kənar hüceyrələrdən isə onun qişaları əmələ gəlir. Blastosel yarıq kimi animal qütbə sıxılır. Blastulanın damı blastomerlərdən, kənar zona periferik hüceyrələrdən, dibi isə bölünməmiş yumurta sarısından ibarətdir. Belə blastula diskoblastula adlanır.

Ətənəli məməlilərdə izolesital yumurta hüceyrəsi asinxron bölünür, açıq və tünd rəngli blastomerlər əmələ gəlir. Tünd blastomerlər iridir. morulanın daxilində yerləşir və rüşeym düyünü – embrioblastı əmələ gətirir. Tünd blastomerlərdən rüşeymin bədəni, rüşeym xarici orqanlar yaranır. Açıq blastomerlərdən trofoblast əmələ gəlir. Ziqotanın bölünməsi balalıqda qurtarır.

Qastrulyasiya və ox orqanlarının əsasının qoyulması

Blastulanın sonrakı inkişafı zamanı blastomerlərin bölünməsi, böyüməsi, differensiasiyası, qruplaşması və bir-birinə təsiri nəticəsində əvvəl iki qatlı, sonra üç qatlı rüşeym əmələ gəlir. Xarici qat ektoderma, daxili qat entoderma, orta qat mezoderma adlanır.

Blastulanın damında ektodermanın, sinir borucuğunun, dibində bağırsaqların, kənarı zonada isə mezoderma və xordanın mayaları olur.

Qastrulyasiya mürəkkəb proses olub, yumurta hüceyrəsinin tipindən və yumurta sarısının yerləşmə vəziyyətindən asılı olaraq dörd tipdə: invaginasiya – icəri qabarma, epiboliya - üstündə inkişaf etmə, immigrasiya – köçmə, delyaminasiya – qatlanma gedir. Blastula şarvarı olanda kənar zonanın blastomerləri blastosellə qatlanır, blastula kasavari olur. Bu proses izo və oligolesital yumurta hüceyrələri tam bərabər sinxron bölünmə zamanı əmələ

gəlir. Nəticədə ilkin mədəcik, ağızcıq formalaşır. İlkin ağızcığın üst, alt və yan dodaqları olur (şəkil 8).

Üst dodaqda xordanın, yan dodaqlarda mezodermanın, alt dodaqda isə bağırsağın mayası olur.

İnvaginasiya sürətlə gedir. Ekto və entoderma əmələ gəlir. Ektodermanın üstündəki hüceyrələr sürətlə bölünür və sinir lövhəsini əmələ gətirir. İlkin ektodermadan sinir lövhəsi ayrılır, qalanı dəri ektoderması adlanır. Sinir lövhəsində şırım yaranır. Sonra həmin şırımın kənarları qapanır, sinir borucuğu əmələ gətirir. Bu mərhələ isə neyruyasiya adlanır. Sinir borucuğu sinir sistemi orqanlarının və hiss üzvlərinin mayasıdır. Dəri ektodermasından dərinin epidermisi və onun törəmələri yaranır.

Sinir borucuğunun inkişafı ilə eyni zamanda ilkin entoderma da inkişaf edir. Entodermanın arxa hissəsində sinir borucuğunun altında xorda lövhəsi əmələ gəlir. Lövhənin ucları qapanır, xorda borucuğuna çevrilir. Xordanın yanlarında intensiv mitotik bölünən hüceyrələrdən ibarət kisəvari şişkinlik əmələ gəlir. Bunlar mezodermin mayasıdır. Bu mayada onurğa seqmentləri, seqment ayaqcıqları və seqmentlərə bölünməmiş hissələr olur. Seqmentsiz hissə parietal və visseral vərəqlərdən təşkil olunmuşdur. Bu vərəqlərin arasında bədənə ikinci boşluğu yaranır. İlkin entodermadan xorda və mezoderm materialı ayrıldıqdan sonra qalanı bağırsaq entoderması adlanır.

Yumurta hüceyrəsi mezo və telolesital olduqda (amfibilərdə) tam, qeyri bərabər bölünmə gedir. Blastosel animal qütbə sıxılır. Qastrulyasiya blastulanın dibi ilə kənar zonanın sərhədindəki hüceyrələrin invaginasiyası ilə başlanır. Nəticədə ovraqvari şırım yəni blastoporun üst dodağı yaranır, qalan dodaqlar yumurta sarısında qalır. Mikromerlər sürətlə artır, makromerləri örtür, rüşeymin ento və ektoderma qatları yaranır, tədricən ovraqvari şırımın kənarları bitişir, mərkəzində sarı maddə olan blastopor əmələ gəlir. Rüşeymin səthindəki hüceyrələr onun dodaqlarına

köçür.

Neştərcəyə nisbətən gastrulyasiya zəif gedir. Mezodema sərbəst maya şəklində ento və ektoderma arasında olur, bağırsaq entoderması açıq borucuq şəklində olur.

Polilesital və telolesital yumurta hüceyrələrində meroblastik yolla əmələ gələn blastulada gastrulyasiya invaginasiya və delyaminasiya yolu ilə gedir. Delyaminasiya zamanı rüşeymin ekto və entoderma qatları yaranır. Blastosel rüşeym diskinə tərəf sıxılır. (balıq və reptililərdə) Rüşeym diskinə kaudal istiqamətdə hüceyrələrin miqrasiyası başlayır. Nəticədə rüşeym diskinin arxa hissəsi qalınlaşır və yumurta sarısının üstünü örtür. Həmin zonada daxilə qatlanma baş verir və kənar kəsik yaranır. Bu blastopora oxşayır. Orta hissəsi, dorzal dodaq, yan hissələri isə lateral dodaqlar adlanır, ventral dodağı isə olmur. Rüşeyim diskinin invaginasiya olunmuş hissəsindən entoderma yaranır. Sonra entoderma diskdən aralanır və onunla yumurta sarısı arasında ilkin bağırsaq boşluğu formalaşır.

Xordanın mezodermal mayası, əvvəl entodermanın tərkibində olur, sonra isə hüceyrələrin miqrasiyası zamanı ento və ektodermaların arasında yerləşir. Mezodermal mayanın orta hissəsində xorda materialı, kənarında isə mezoderma materialı yerləşir.

Polilesital yumurta hüceyrəsində gastrulyasiya delyaminasiya yolu ilə gedir. Bu zaman rüşeym diski səthi ektoderma və daxili entoderma qatlarına ayrılır. Rüşeym diskinin kənarında olan hüceyrələr onun arxa hissəinə köçərək, ilkin zolaq əmələ gətirir. Diskin ön tərəfində ilkin düyün yaranır, bu isə blastoporun üst dodağına müvafiq gəlir, ilkin zolaq isə yan dodaqlarına müvafiq gəlir. Bu zonada hüceyrələr invaginasiya olunur. Həmin zonada xordamezodermal maya ento və ektodermaların arasında inkişaf edir.

Epiboliya zamanı sürətlə bölünən xırda blastomerlər iri blastomerləri örtür. Nəticədə blastosel kiçik olub animal

qütbə sıxılır və rüşeyim çox qatlı olur.

İmmiqrasiya zamanı müəyyən hüceyrələr blastodermadan qoparaq blastoselə keçir və entodermanı əmələ gətirir. Ümumiyyətlə, qastrulyasiya prosesi bütün heyvan növlərində rüşeyim vərəqlərinin əmələ gəlməsi ilə qurtarır.

Ekto və entodermanın əmələ gəlməsi birinci mərhələ, mezodermanın əmələ gəlməsi isə ikinci mərhələdir. Bu xüsusiyyət heyvanların ontogenetik yaxınlığını və filogenetik qohumluğunu sübut edir. Bütün xordalılarda qastrulyasiyanın başlanması blastoporun üst dodağı ilə əlaqədardır. Üst dodaqdan köçən blastomerlər gələcək xordanın materialıdır. Ektodermal mayadan sinir borucuğu inkişaf edir. Mezodermanın inkişafı bütün onurğalılarda xorda, somitlər və splanxnotomlar əmələ gətirir. Splanxnotomlar xarici parietal və daxili visseral vərəqlərdən ibarətdir. Bu vərəqlər arasındakı sahə bədənin ilkin boşluğu adlanır.

Onurğa seqmentləri, seqmentlərə bölünməmiş mezoderma ilə seqment ayaqçıqları və ya nefrogonadatomlarla bağlanır. Somitlərdə dermatom, miatom və splanxnotom adlanan mayalar olur. Bunlardan müvafiq olaraq, dərinin dərin qatları sklet əzələləri, sümük və qığırdaq toxumaları yaranır. Splanxnotomdan seroz qişaların daxili örtüyü böyrək üstü vəzin qabıq maddəsi və ürək toxumaları inkişaf edir. Nefroqonatomdan sidik - cinsiyyət orqanları yaranır.

Ektodermadan sinir borucuğu, dəri və rüşeym xarici ektoderma inkişaf edir. Sinir borucuğunun ön hissəsindən sinir qovuğu, sonra baş beyin inkişaf edir. Dəri ektodemasından dəri örtüyünün epiteli qatı və dəri törəmələri inkişaf edir. Bağırsağ entodermasından bağırsağ borusunun toxumaları qaraciyər, mədəaltı vəz və tənəffüs üzvləri inkişaf edir. Rüşeym vərəqlərinin differensiasiyası zamanı mezenxima əmələ gəlir. Mezoderma və ektodermadan köçən

hüceyrələrin hesabına mezenxima yaranır. Mezenxima birləşdirici toxumaların, saya əzələlərin, damarların və digər toxumaların yaranması mənbəyidir.

Rüşeym xarici orqanlar

Heyvanların yeni mühit şəraitinə uyğunlaşması ilə əlaqədar olaraq, təkamül prosesində rüşeym xarici orqanlar yaranır. Bunların birinci vəzifəsi rüşeym üçün qida ehtiyatı saxlamaqdır. Sonralar həmin orqanlar mühafizə, tənəffüs və trofik funksiyaları yerinə yetirir. Onurğalılarda belə orqanlara yumurta sarısı kisəsi amnion, allantois, seroza və ətənə aiddir. Bu orqanlar ekto- ento və mezodermaların rüşeym kənarı hissələrindən inkişaf edir.

Xordalılarda ilkin müvəqqəti orqan balıqlarda yumurta sarısı kisəsi olmuşdur. Bunun divarının formalaşmasında ektoderma, seqmentlərə bölünməmiş mezoderma və entoderma iştirak edir. Quş və məməlilərdə yumurta sarısı kisəsinin tərkibinə rüşeym xarici entoderma və mezodermanın visseral vərəqidə daxildir. Ektoderma və mezodermanın pariyetal vərəqi amnionun, xorionun və serozanın formalaşmasında iştirak edir.

Amnion mezodermanın pariyetal vərəqindən və rüşeym xarici ektodermadan əmələ gəlir. Quşlarda və məməlilərdə bu orqan yaxşı inkişaf etmişdir, rüşeym ətrafında su mühiti yaradaraq, onu mexaniki zədələnmələrdən, qurumadan mühafizə edir, quşlarda isə dölün qidalanmasında da iştirak edir.

Seroza yaxud seroz qısa sürünənlərdə və quşlarda yaxşı inkişaf etmişdir. Bunun tərkibində ektodermanın pariyetal vərəqi iştirak edir, mühafizə və tənəffüs funksiyalarını yerinə yetirir.

Xorion və ətənə məməlilərin rüşeym xarici orqanlarıdır, bətn daxili inkişaf əlaqədar olaraq yaranmışdır, ana ilə döl arasında əlaqə yaradır və dölün qidalanmasını təmin edir. Bu orqanlar ektodermadan və mezodermanın pariyetal

vərəqindən təşkil olunmuşdur.

Allantois rüşeym xarici ektodermadan və mezodermanın visseral vərəqindən əmələ gəlir, qaz mübadiləsində iştirak edir, sidik kisəsi rolunu ifadə edir, mübadilə məhsulları toplayır. Embriogenez prosesində onurğalılarda quruya çıxması nəticəsində müvəqqəti yeni rüşeym xarici orqanların yaranmasına səbəb olur.

FƏSİL 3. TOXUMALAR HAQQINDA ANLAYIŞ

Orqanizm müəyyən funksiyaları yerinə yetirmək üçün uyğunlaşmış hüceyrələrdən və qeyri-hüceyrəvi strukturlardan təşkil olunmuşdur. Müxtəlif funksiya ifadə edən hüceyrə populyasiyaları quruluşuna və hüceyrə daxili zülal sintezinə görə fərqlənilir. İnkişaf prosesində ilkin bircinsli hüceyrələr maddələr mübadiləsinə, quruluşuna və funksiyasına görə fərqlənilir, bu proses hüceyrələrin differensiasiyası adlanır. Hüceyrələrin yeni həyat şəraitinə uyğunlaşması adaptasiya adlanır. Differensiasiya və adaptasiya hüceyrələr və onun populyasiyalarının arasında yeni qarşılıqlı əlaqələr yaradır. Nəticədə orqanizmin tamlığının rolu artır və bu proses inteqrasiya adlanır. Embriogenезin hər bir mərhələsi blastomerlərin sadəcə çoxalması deyil, inteqrasiyanın yeni səviyyəsidir. Hüceyrə populyasiyalarının mürəkkəb funksiyaları yerinə yetirən sistemlər şəklində birləşməsi toxuma və orqanların yaranmasına gətirib çıxarır. İnteqrasiyanın pozulması dezinteqrasiya adlanır. Dezinteqrasiyanı törədən səbəblərə viruslar, bakteriyalar, aromatik karbohidrogenlər, rentgen şüaları və s. aiddir. Bunların təsiri ilə regenrasiya, tipik formalaşma, yeniləşmə prosesləri xaotik xarakter alır. Nəticədə bədən xassəli şişlər əmələ gəlir.

Filogenezi prosesində hüceyrələrdə yaranan morfofunksional və genetik fərqlər quruluşca oxşar, eyni funksiya yerinə yetirən hüceyrələrin və hüceyrə ara maddəsinin toxumalar formasında birləşməsinə gətirib çıxarır. Orqanizmin bütün orqanları dörd tip toxumadan: epiteli, birləşdirici, əzələ və sinir toxumalarından təşkil olunmuşdur.

Toxuma tarixi inkişaf prosesində meydana çıxmış, quruluşca oxşar, eyni funksiya yerinə yetirən hüceyrələrdən və hüceyrə ara maddəsindən təşkil olunmuş canlı strukturlara deyilir.

Epiteli toxumaları

Epiteli toxuması örtük, sekretor, sorulma, ifrazat və xarici qıcıqları qəbul etmək funksiyaları yerinə yetirir. Bu toxuma orqanizmin xarici mühitlə əlaqəsini yaradır. Bu toxumanın yaranmasında rüşeymin ekto, ento və mezoderma qatları iştirak edir. Deməli epiteli toxuması mənşəinə görə ektodermal, entodermal və mezodermal olur.

Dəri və onun törəmələrinin epitelisi ektodermal, mədəbağırsağın epitelisi entodermal, sidik ayıran orqanların və seroz örtüklərin epitelisi mezodermal mənşəlidir.

Epiteli toxuması aşağıdakı xüsusiyyətlərinə görə digər toxumalardan fərqlənir.

1. Epiteli toxuması epiteliositlərdən təşkil olunmuşdur və hüceyrə ara maddəsi olmur.

2. Bu toxumanın hüceyrələri bir-birilə desmosom, qapanma zolaqları və interdigitasiya yolu ilə birləşir.

3. Hüceyrələr laylar əmələ gətirir.

4. Hüceyrələrin ilkin layı kambial hüceyrələr olub, bazal zar üstündə yerləşir.

5. Epiteli layları sinir lifləri və qurtaracaqları ilə tam təmin olunmuşdur, amma qan damarlarına malik deyil.

6. Epiteli toxuması yüksək regenrasiya qabiliyyətinə malikdir.

7. Epiteli toxuması hüceyrələrində qütbülük olur.

Yerləşmə yerindən və yerinə yetirdiyi funksiyasından asılı olaraq, bu toxuma örtük və vəz epitelisinə ayrılır. Örtük epiteli hüceyrələrin formasından və yaratdığı hüceyrə qatlarının miqdarından asılı olaraq, bir qatlı və çoxqatlı olur. Bir qatlı epiteli quruluşuna, yerləşmə yerinə və funksiyasına görə fərqlənir. Bir qatlı epiteli bir sıralı və çox sıralı olur. İkinciyə yalançı bir qatlı epiteli də deyilir.

Bir qatlı bir sıralı epiteli hüceyrələrin formasına görə yastı, kubvari və prizmatik olur. Bir sıralı epitelinin bütün hüceyrələri bazal zarda yerləşir, nüvələrin hamısı bazal

zardan eyni məsafədə olur, forması yastı, kubvari və prizmatik olub, apikal qütbü xarici mühitlə sərhədlənir.

Yalançı çoxqatlı epitelin bütün hüceyrələri bazal zara təmas edir, amma bunların bəziləri apikal qütbü ilə epiteli qatının üstünə çatır və nüvələri bazal zardan müxtəlif hündürlükdə olur.

Çoxqatlı epiteli çoxqatlı yastı, çoxqatlı buynuzlaşan və keçid epitelə ayrılır. Çoxqatlı epitelə üst qatının hüceyrələrinin formasından asılı olaraq ad verilir.

Funksional cəhətdən epiteli toxuması dəri, bağırsağ (trofiki), kiprikli və sekretor olur.

Bir qatlı yastı epiteli

Bir qatlı yastı epiteli daxili orqanların seroz qişalarının üstünü örtür, böyrək kanalçıqlarının bəzilərini və vəzlərin kiçik mənfəzli çıxarıcı axarlarını əmələ gətirir. Seroz qişaların üstünü örtən yastı eritelyə mezoteli deyilir. BU epiteli peritonun, perikardın, plevranın və boşluqlu orqanların üstünü örtür. Bu hüceyrələr qarın, plevra boşluqlarına az miqdarda maye xaric edir və maye çox olsa onun geri sorulmasını təmin edir. Bu maye həmin orqanların hərəkətini və yerdəyişməsini asanlaşdırır. Seroz qişaların zədələnməsi həmin hüceyrələrin fəaliyyətini artırır. Nəticədə qarın, plevra və perikard boşluqlarına toplanmış maye artır. Böyrək kanalçıqlarının epitelisi sidiyin əmələ gəlməsində iştirak edir, vəzlərin çıxarıcı axarlarının epitelisi isə örtük funksiyasını ifadə edir. Bu növ epitelin bütün hüceyrələri bazal zarda nazik qat yaradır, hüceyrələrin hündürlüyü enindən azdır, bir və ya iki nüvəli olur. İntensiv gedən iltihablar zamanı mezoteli zədələndikdə çox nüvəli hüceyrələr, yəni amitoz baş verir.

Bir qatlı kubvari epiteli

Bir qatlı kubvari epiteli hüceyrələri böyrək kanalçıqlarında, qalxanabənzər vəzin follikullarında və

vəzlərin çıxarıcı axarlarında yerləşir. Bu növ epitelin hüceyrələrində hüceyrənin eni və uzunluğu eynidir, nüvə yuvarlaq olub, mərkəzində yerləşir. Kubvari epitelin bəzilərinin apikal qütbündə fırçalı haşiyə olur. Həmin fırça plazmalemmanın əmələ gətirdiyi mikrokovlardır. Bu quruluşda hüceyrələr böyrək kanalcıqlarının daxili səthini örtərək, son sidiyin formalaşmasında iştirak edir (şəkil 9). Belə quruluş qalxanabənzər vəz follikullarında və vəzin çıxarıcı axarlarında yerləşən epitel hüceyrələrində olur.

Bir qatlı prizmatik epitel

Bir qatlı prizmatik epitel mədənin, bağırsaqların, balalığın, yumurta borularının daxili səthini, qaraciyərin və mədəaltı vəzin çıxarıcı axarlarının daxili səthini örtür. Bu hüceyrələrin hündürlüyü enindən çoxdur.

Bu hüceyrələr bir-birinə dermosom, qapayıcı zona və barmaq basıqları hesabına birləşir. Hüceyrələrin nüvələri bazal qütbə yaxın olub, hamısı eyni səviyyədə olur. Bağırsağın haşiyəli və mədənin vəz epitelisi sadə prizmatik epitelidir. Haşiyəli epitel bağırsağın selikli qişasının üstünü örtərək qida maddələri sorur.

Bu epitelin hüceyrələrinin apikal qütbündə mikrokovlar olur. Hüceyrələrin hamısı bazal zarda yerləşir. Nüvə bazal qütbə yerləşir. Sitoplazmada Holci kompleksi, ribosomlar, mitoxondrilər və lizosomlar olur. Bağırsaq epitelisi mikrokovlu epitelidir. Hər bir hüceyrənin apikal qütbündə 1000-ə yaxın mikrokov olur və bunlar bağırsağın qida maddələri mənimsəmə səthini 30 dəfə artırır.

Bu hüceyrələrin arasında selik hasil edən qədəhvəri hüceyrələr olur. Selik hüceyrələri mexaniki və kimyəvi təsirlərdən mühafizə edir.

Bir qatlı, çox sıralı slindriki epitel

Bir qatlı, çox sıralı slindriki yaxud yalançı çox qatlı kiprikli epitel burun boşluğu, qırtlaq, traxeya, bronxlar,

toxumluq kanalcıqları və yumurtalıq borularının selikli qişasının daxili səthini örtür. Tənəffüs yolları selikli qişasının kiprikli epiteli entodermadan, çoxalma orqanlarının epiteli isə mezodermadan əmələ gəlmişdir. Bu növ epitelin bütün hüceyrələrinin hamısı bazal zarda yerləşir, qurluşuna, formasına və funksiyasına görə fərqlənir. Tənəffüs yolları selikli qişasının epitelində, selik hasil edən qədəhvəri və sütünvari maya hüceyrələr də olur. Ancaq kiprikli hüceyrələr selikli qişanın səthinə çatır.

Maya hüceyrələrin eni və uzunluğu müxtəlifdir, nüvə ovalvari olub, hüceyrə mərkəzində yerləşir, bu hüceyrələrin bəziləri alçaq olub, geniş bazal və dartılmış apikal qütbə malikdir və titrəyici kiprikləri olmur. Slindriki kiprikli epitelin hüceyrələrinin nüvələri bazal zardan müxtəlif hündürlükdə olur, buna görə də yalançı çoxqatlı epiteli adlanır.

Kiprikli epiteli hüceyrələri yüksək differensasiya olunduğu üçün mitoz bölünür. Hər bir hüceyrənin apikal qütündə 300 kiprik olur. Hər bir kiprikdə bir çüt mərkəzi, doqquz çüt periferik mikroborucuq olur. Kipriyin əsasında kənar mikroborucuqlar itir, mərkəzi mikriborucuq isə bazal cisimcik əmələ gətirir və bütün epiteliositlərdə bir səviyyədə olur. Kipriklər daima hərəkətdə olur, tənəffüs yollarına hava ilə keçmiş toz hissəciklərini, artıq seliyi xaric edir. Cinsiyyət yollarında kipriklər yumurta hüceyrəsini hərəkət etdirir.

Çoxqatlı yastı epiteli

Çoxqatlı yastı epiteli gözün buynuz qişasını, ağız boşluğu, qida borusu, cinsiyyət yolu, düz bağırsağın kaudal hissəsinin selikli qişanın üstünü örtür, ektodermadan inkişaf edir. Quruluş və formasına görə fərqlənən epiteli hüceyrələrinin qatlarından təşkil olunmuşdur. Bu növ epitelin bazal, qalxanvari və yastı hüceyrə qatları olur. Bazal qatda bazal zarla yarım desmersomlarla birləşən, intensiv çoxalan, nüvələri ovalvari olub bazal zara yaxın yerləşən

hündür slindriki hüceyrələr olur və bu hüceyrələr yuxarı qatların tələf olmuş, hüceyrələrini əvəz edir. Buna görə də buna törədici qat deyilir. Digər qatların hüceyrələri bazal zarda təmas etmir (şəkil 10).

Qalxanvari qatın hüceyrələrinin hündürlüyü azalır, əvvəl çoxbucaqlı formada, sonra isə yastı formada olur. Nüvə əvvəl yumru, sonra isə yastı olur. Bu qatın hüceyrələri bir-birilə sitoplazma körpüklərilə birləşir. Bunun nəticəsində hüceyrələrin arasında içərisində həll olmuş qida maddələri saxlayan toxuma ara mayenin hərəkəti üçün yarıqlar yaranır. Hüceyrələrin sitoplazmasında keratin zülalından əmələ gəlmiş tonofilamentlərdən (nazik saplar) təşkil olunmuş tonofibrillər olur. Tonofibrillər desmosomlara bəndlənərək, istinad funksiyasını yerinə yetirir. Bu qatın hüceyrələrinin mitotik fəallığı zəifdir.

Üst qat mitotik fəallığı itirmiş yastı hüceyrələrdən təşkil olunmuşdur. Hüceyrənin nüvəsi şəffaflaşır, orqanellər reduksiya olunur, hüceyrə lövhəvari forma alır, ölür və vaxtaşırı qopub tökülür.

Çoxqatlı buynuzlaşan epiteli

Çoxqatlı buynuzlaşan epiteli dəri və dəri törəmələrinin üstünü örtür, ektodermadan əmələ gəlmişdir (şəkil 11).

Tüküz dəridə kambial, qalxanvari, dənəli, şəffaf və buynuz qatları yaxşı inkişaf etmişdir. Tüklü dəridə kambial və buynuz qatlar yaxşı inkişaf etmişdir.

Kambial qat mitotik bölünmə qabiliyyətini saxlamış hüceyrələrdən ibarətdir. Bu qatda bazal və qalxanvari qatlar olur. Bazal qatın hüceyrələri bazal zarda yerləşir və keratinositlər adlanır. Bu qatda pigment hüceyrəli olan melanositlər və pigmentlərsiz granulositlər – dendrositlər (langerhans hüceyrələri) olur. Keratinositlər hündür slindirvari, bir nüvəli, intensiv çoxalan, nüvəsi DNK, sitoplazması RNK ilə zəngin olan, lifli zülalları, polisaxaridləri və lipidləri sintez edən hüceyrələrdir.

Bunların sitoplazmasında tonofibrillər və piqment dənələri olur. Keratinositlər əsasən sıx mühafizəedici zülal olan keratini sintez edir.

Melanositlər çıxıntılı hüceyrələr olub, cismi bazal zarda yerləşir. Çıxıntıları isə yuxarı qatlara çatır. Melanositlər hər 10 keratinositdən bir olur. Bu hüceyrələr dəri piqmenti olan melanini əmələ gətirir. Melanin piqmenti orqanizmi ultrabənöşəyi şüaların zərərli təsirindən qoruyur. Bunların nüvəsi iri olub, sitoplazmanın çox hissəsini tutur və xromatinlə zəngindir. Sitoplazma keratinositlərin sitoplazmasına nisbətən açıq rəngdə olur, çoxlu ribosomlara malikdir, dənəli endoplazmatik tor və Holci aparatı inkişaf etmişdir.

Dendrositlərin 2-5 çıxıntısı olur. Sitoplazmada tennis raketinə oxşar dənələr olur. Bu hüceyrələr keratinositlərin proliferasiyasına nəzarət edir. Bəzi müəlliflərə görə həmin hüceyrələr dərinin makrofaqlarıdır.

Qalxanvari qatın hüceyrələrinin bazal zarla əlaqəsi olmur, formaca çox bucaqlıdır. Səthə yaxınlaşdıqca yastılaşır. Bu hüceyrələr bir-birilə sitoplazmatik qılcıqlarla birləşir. Nəticədə hüceyrə ara körpücükklərin və yarıqların yaranmasına səbəb olur. Bu yarıqlarda qida maddələri və mübadilə məhsulları saxlayan toxuma mayesi olur. Bu qatın hüceyrələrində diametri 7-10 nm olan tonofibrillər yaxşı inkişaf etmişdir. Bunlar dəstələr şəklində yerləşərək, desmosomlarda qurtarır, istinad və mühafizə funksiyasını yerinə yetirir.

Dənəli qat 2-4 cərgə yastı hüceyrələrdən təşkil olunmuşdur. Bu hüceyrələrin nüvəsi bazofil boyanır, sitoplazmada keratohiolin dənələri olur, nüvə ovalvari və ya dartılmış olur, keratohialin maddəsi toplandığı üçün orqanellərin miqdarı azalır. Dənəli qatın hüceyrələri, şəffaf qatın hüceyrələrinə çevrilir.

Şəffaf qat nüvəsiz, orqanelsiz homogen kütlə olub, işığı yaxşı əks etdirir və turş boyalarla yaxşı boyanır.

Buynuz qat ölü epiteli hüceyrələrinin əmələ gətirdiyi buynuz pulcuqlarından təşkil olunmuşdur. Bu qat şəffaf qatdan əmələ gəlir, keratin fibrillərindən və amorf maddədən təşkil olunmaqla üstü bir qatlı zarla örtülüdür. Səthdə fibrillər sıx yerləşir. buynuz pulcuqlar bir-birilə buynuzlaşmış desmosomlarla birləşir. Üst qatın keratinositləri sıx, cansız keratin maddəsinə çevrilir. Bu, aşağı qatları güclü mexaniki təsirlərdən və qurumadan mühafizə edir və toxuma mayesinin hüceyrə yarıqlarından xaric olmağına mane olur.

Buynuz qat ilkin mühafizə səddi olub, mikrobları daxilə keçməyə qoymur. Bəzən çoxqatlı epiteli müxtəlif səbəblərdən çox qalınlaşır və bazal hüceyrələri qida ilə təmin edən birləşdirici toxumada məməciklərin yaranmasına imkan vermir, hansı ki, bu məməciklər hüceyrələrin bazal zarla və boş birləşdirici toxuma ilə təmas səthini artırır.

Keçid epiteli

Keçid epiteli mezodermal mənşəlidir, böyrək ləyəninin, sidik kisəsinin və sidik axarlarının daxili səthini örtür. Həmin orqanların funksiyasından asılı olaraq, epiteli qatının qalınlığı dəyişilir.

Keçid epiteli bazal, ara və üst qatlardan ibarətdir. Orqanın sidiklə dolu və ya boş olmasından asılı olaraq, üst qatın hüceyrələri, yastı və ya hündür olur. Ona görə də bu epiteli keçid epiteli adlanır.

Bazal qatın hüceyrələri bazal zarla əlaqədardır. Kiçik kubvari və iri armudvari formaları olur. Kubvari hüceyrələrin nüvəsi yumru, sitoplazması bazofil olub, epiteli qatında ən aşağı sıranı əmələ gətirir. Xırda hüceyrələr yüksək mitotik fəallığa malik kambial hüceyrələrdir. İkinci növ hüceyrələr özünün dar ucu ilə bazal zara söykənir, kubvari hüceyrələrin üzərində yerləşir. Sitoplazması zəif bazofildir. Orqan sidiklə dolu olarsa iri armudvari hüceyrələr bir-birinə söykənib ara qat əmələ gətirir.

Üst qatın hüceyrələri yastı, çoxnüvəli və nüvəsi poliploiddir. Üst qatın hüceyrələri seliklərin, selik hüceyrələri sidiyin zərərli təsirindən müdafiə edir. Bu xüsusiyyət ot yeyənlərdə yaxşı inkişaf etmişdir.

Sekretor epitel

Sekretləri hasil edən epitel vəz epitel, yaxud sekretor glandulositlər adlanır. Sekretor hüceyrələr vəzləri əmələ gətirir. Vəzlər endokrin, ekzokzin və qarışıq tipli olur.

Endokrin vəzlərin çıxarıcı axarı olmur, hasil etdikləri maddələr bilavasitə qana sorulur, qanla mərkəzi sinir sisteminə axır, orqanizmin ayrı-ayrı orqanlarının funksiyasını neyrohumoral yolla tənzim edir.

Ekzokrin vəzlərin axarları olur. Axarlar sekret əmələ gətirmir, hasil etdikləri sekret orqanizm səthinə, yaxud müəyyən orqanların boşluqlarına açılır.

Ekzokrin vəzlər bir və çox hüceyrəli olur. Bir hüceyrəli vəzlərə selik hasil edən qədhə bənzər hüceyrələr aiddir.

Ekzokrin çoxhüceyrəli vəzlər birləşmiş və çoxqatlı olur. Çoxqatlı epitelidən yaranan (tər, piy, süd, tüpürək) vəzlər çoxqatlı, birləşmiş epitelidən yaranan vəzilər isə (mədə, dil, balalıq, mədəaltı) birləşmiş vəzlərdir.

Ekzokrin vəzlər şaxələnməsindən asılı olaraq, sadə və mürəkkəb olur. Sadə vəzlərdə çıxarıcı axarlar şaxələnmir, mürəkkəblərdə isə şaxələnir. Sadə vəzlərin uç şöbələri şaxələnmir və şaxələnmir, amma mürəkkəblərdə şaxələnir. Bununla əlaqədar olaraq şaxələnməyən və şaxələnməyən vəzlər olur. Uç şöbəsinin formasından asılı olaraq, ekzokrin vəzlər, alveolyar, borulu və borulu- alveolyar olur.

Sekret əmələ gətirmə qabiliyyətinə görə vəzlər holokrin, apokrin və merokrin olur. Holokzin tipli vəzə piy vəzi, apokrin tipli vəzə süd və tər vəzi, merokrin tipli vəzə mədə dibi, tər, mədəaltı, tüpürək və endokrin vəzlər aiddir. Birinci tip sekresiyada hüceyrə tam dağılır, ikinci tiptə hüceyrənin apikal hissəsi dağılır. Merokrin tipli sekresiya

zamanı hüceyrə tamlığını saxlayır.

Epiteli toxumasının regenerasiyası

Örtük epiteli tez-tez zədələnir, ona görə də yüksək regenerasiyaya malikdir. Regenerasiya əsasən mitoz bəzən amitoz yolla gedir. Epiteli toxumasının hüceyrələri tez sıradan çıxır, məhv olur. Onların bərpası fizioloji regenerasiya adlanır.

Patoloji proseslər nəticəsində məhv olmuş epiteli hüceyrələrinin bərpası reperativ regenerasiya adlanır. Birqatlı epitelidə ya bütün hüceyrələr, yaxud müəyyən zonada yerləşən hüceyrələr regenerasiya qabiliyyətinə malikdir.

Çoxqatlı epitelidə kambial hüceyrələr intensiv çoxalaraq, üst qatların ölmüş hüceyrələrini bərpa edir.

Vəz epitelisinin bərpası onların sekret əmələ gətirmək qabiliyyətinə əsaslanır.

Holokrin vəzlərdə regenerasiya bazal zarda yerləşən maya hüceyrələrin hesabına olur. Merokrin və apokrin vəzlərdə əsasən hüceyrə daxili regenerasiya gedir.

Birləşdirici toxumalar

Birləşdirici, daxili mühit və ya istinad-trofik toxuma eyni məhfumdur. Daxili mühit toxumaları çox hüceyrəli orqanizmin ilkin inkişafı mərhələlərində epitel toxuması ilə eyni vaxtda inkişaf edir. Bu toxuma bilavasitə daxili mühitin əsasını təşkil edir və xarici mühitlə bilavasitə əlaqədar olmur.

Bu toxuma epitel toxumasından aşağıdakı xüsusiyyətlərinə görə fərqlənir. Xarici mühitlə bilavasitə rabitəsi, əlaqəsi olmur.

Hüceyrələrdə polyarlıq yoxdur; hüceyrələrin bütün səthi daxili mühitin içərisindədir və hüceyrənin hər yerində mübadilə prosesi eyni xarakter daşıyır; orqanların həm daxilində, həm də aralarında yerləşərək onları vahid sistemdə birləşdirir və mübadilə prosesinin getməsi üçün ümumi şərait

yaradır; hüceyrə ara maddə güclü inkişaf etmişdir və hüceyrə elementləri çoxdur; hüceyrə ara maddə sərt, maye və ya xamırvari olur. Birləşdirici toxumanın hər bir növündə maya və tam yetkinləşmiş hüceyrələr olur. Maya hüceyrələri xüsusi rol oynayır. Bunlar az differensasiya etmələrinə baxmayaraq, zəif metabolik və mitoz fəallığa malikdir. Quruluş cəhətdən bu hüceyrələr kiçik və orta limfositlərə bənzəyir. Gələcəkdə bu hüceyrələr yüksək differensasiya etmiş müxtəlif formalı hüceyrələr üçün ehtiyat kambial hüceyrələr rolunu oynayır; Yüksək adaptasiya və regenrasiya fəallığına malikdir. Birləşdirici toxumanın bütün növləri rüşeymin inkişafının erkən dövründə meydana çıxan mezenximadan əmələ gəlir; Bu toxumalar trofik, mühafizə, mexaniki və istinad funksiyaları yerinə yetirir.

Mezenxima

Mezenxima embrional çıxıntılı hüceyrələrin bir-birilə torvari birləşməsi olub, torun gözcüklərində xamırvari hüceyrə ara maddəsi olur.

Embriogeneza dövründə bütün toxumalardan əvvəl mezenxima rüşeym xarici orqanların tərkibində olur. İlk qan adaçıqlarının yumurta sarısı kisəsi divarında əmələ gəlməsi bunu təsdiq edir. Rüşeym bədənində mezenxima mezodermin dermatom, sklerotom və splanxnotom hissəsindəki hüceyrələrdən əmələ gəlir. Baş nahiyəsində mezenxima ektodermanın qanqlioz lövhəsindən - neyromezenximadan köçən hüceyrələrdən əmələ gəlir. Mezenxima hüceyrələri sürətlə mitoz yolla çoxalır (şəkil 12).

Mezenximositlər iy və ya ulduz formasında olur. Bunların sərbəst hərəkətli formaları da olur. Bunlarda endoplazmatik tor yaxşı nəzərə çarpır və çoxlu mitoxondrilərə malikdir. Mezenximadan qan və limfa, əsil birləşdirici toxuma, qığırdaq, sümük və sayə əzələ toxumaları differensasiya edir.

Qan və limfa

Damar daxili qan mütəhərrik qan sistemi olub, hüceyrə ara maddə-plazma və formalı elementlərdən təşkil olunmuşdur.

Histogenetik, quruluş və funksional cəhətdən damar qanı ümumi qan sisteminin bir hissəsi olub, qan yaradan, qanı parçalayan orqanlarla boş birləşdirici toxuma, başqa orqan və toxumalarla sıx əlaqədardır. Leykositlərin çoxu hərəkət edən qanda bir neçə gün yaşayır. Bu leykositlər damar daxilində fəaliyyət göstərmir. Bu leykositlər damardan çıxıb, orqan və toxumalara keçəndə fəallaşan hüceyrələridir.

Eritrositlər və qan lövhəcikləri öz funksiyalarını bilavasitə damar daxilində yerinə yetirir. Kapilyarlarda qanın plazması ilə toxuma ara maye arasında intensiv mübadilə olur və qan elementlərinin migrasiyası gedir.

Qan damarlarda sirkulyasiya etdikcə tənəffüs, trofik, mühafizə, tənzimedic, ifrazat və sairə funksiyaları yerinə yetirir.

Qanın quruluşunu və formalı elementlərin xüsusiyyətlərini bilmədən onun yerinə yetirdiyi funksiyaları öyrənmək olmaz. Qanın mütəhərrikiyinə və dəyişkənliyinə baxmayaraq onun bütün göstəriciləri hər an orqanizmin funksional vəziyyətinə müvafiqdir. Buna görə də qanın müayinəsi xüsusi əhəmiyyətə malikdir.

Qanın plazması. Plazma qanın 90-92%-ni təşkil edir. Qalan 8-10% quru maddə, quru maddənin 9%-ni üzvü, 1%-ni isə mineral maddədən təşkil edir. Qanın üzvü maddələrinə zülallar (albuminlər, müxtəlif qlobulin fraksiyaları və fibrinogen) aiddir. Qanın onkotik təzyiqi onun zülalları ilə əlaqədardır. Onkotik təzyiq qanın plazmasınının tərkib hissələrilə toxuma mayesi arasında gedən transkapilyar mübadiləsində əhəmiyyətli rol oynayır.

İmmun zülallardan Y qlobulin fraksiyaları yəni immun qlobulinləri çoxluq təşkil edir. Albuminlər sərbəst yağ, turşularının, bilirubinin və s. maddələrin nəql olunmasında,

fibrinogen isə qanın laxtalanmasında iştirak edir.

Qanın formalı elementləri

Qanın formalı elementlərinə eritrositlər, leykositlər və trombositlər aiddir.

Eritrositlər

Eritrositlər (erithros – qırmızı) yüksək ixtisaslaşmış hüceyrələr olub, qanın əsas funksiyası olan oksigenin və CO₂-nin orqanizmdə nəql olunmasını yerinə yetirməyə uyğunlaşmışdır. 1 ml qanda 5-10 mln eritrosit olur. Miqdarı heyvanın növündən, yaşından, cinsindən, fizioloji vəziyyətindən asılıdır.

İri buynuzlu heyvanlarda 1 ml qanda 5-7,5 mln, atda 6-9 mln, qoyunda 7-12 mln, keçidə 12-18 mln, donuzda 6-7,5 mln, itdə 5,2-8,4 mln, dovşanda 4.5-7,5 mln, toyuqda 3-4 mln, hinduşkalarda 2,5-3,5 mln-dur. Eritrosit 5-7 mkm diametrində olub, iki tərəfi basıq diskə oxşayır. Diskvari forma eritrositin səthini 1,64 dəfə şarvari formaya nisbətən artırır (şəkil 13).

Dəvə, quş, reptili, amfibi və balıqlarda eritrositlər oval formadadır. Nüvə kondensasiya olunmuş, xromatinlə zəngindir (şəkil 13). Bunların eritrositləri məməlilərin eritrositlərinə nisbətən iri olur. Eritrositlərin miqdarı ilə böyüklüyü arasında nisbət tərs mütənasibdir. Bir növ heyvanlarda eritrositlər eyni böyüklükdə olur. Müxtəlif böyüklükdə və formada eritrositlərin görünməsi patoloji hal sayılır. Eritrositlər orqanizmdə 100-130 gün yaşayır, sonra dalaqda, qırmızı sümük iliyində və qaraciyərdə makrofaqlar tərəfindən faqositoza uğradılır.

Eritrositlər 6 nm qalınlığında plazmolemma ilə örtülüdür. Plazmolemmmanın tərkibi 44% lipid, 47% zülal və 7% karbohidratlardan təşkil olunmuşdur.

Plazmalemma qazları, Na⁺ ionları, anionları və qlükozanı yaxşı keçirir. Sitoplazmanın tərkibində 34% hemoqlobin

olur. Hemoqlobinin tərkibində iki valentli Fe olur. Ağciyər kapilyarlarında Fe atomları oksigenlə birləşib, oksihemoqlobin əmələ gətirir. Oksihemoqlobin davamsız birləşmədir. Kapilyarlarda və toxumalarda oksigenin qatılığı azalanda oksihemoqlobin O_2 – nə və dəmirə ayrılır. Hemoqlobin CO_2 lə birləşib karboksiehemoqlobin əmələ gətirir və qana tünd albalı rəngi verir. Belə qan venoz qan adlanır. Ağciyər kapilyarlarında karboksiehemoqlobin CO_2 və hemoqlobinə parçalanır. Hemoqlobin ağciyər kapilyarlarında yenidən oksigenlə birləşib, oksihemoqlobin əmələ gətirir. Bu zaman qan al qırmızı rəng alır və arteriyal qan adlanır. Eritrositlər onların üstünə çökmüş aminturşuları, fermentləri və s. maddələri nəql edir.

Eritrositlərin cavan formaları retikulositlər adlanır. Bunlar dənəvər – torvari quruluşa malikdir. Retikulositlərin miqdarının çoxalması eritropoezin gücləndiyini göstərən əlamətdir. Ölmüş eritrositlər dalaqda, qaraciyərdə, qırmızı sümük iliyində makrofaqlar tərəfindən faqositoza uğradılır. Dəmir hemoqlobinin hemindən ayrılır, qanın plazması ilə qırmızı sümük iliyinə keçir. Hem molekulunun qalan hissəsindən öd, sidik və kal piqmentləri əmələ gəlir. Artıq dəmir dalaq və qaraciyər makrofaqlarında toplanır. Belə proses hemosideroz adlanır.

Qanı əhatə edən mühitdə duzların qatılığı dəyişəndə eritrositlər şişkinləşir, yuvarlaqlaşır, membrana hemoqlobini saxlamır hemoqlobin onu əhatə edən duzlu mühitə keçir. Bu hadisə hemoliz adlanır.

Hemoliz hipotonik məhlulların, ilan zəhərinin, toksinlərin və s. amillərin təsirindən əmələ gəlir. Qan qrupu uyğun gəlməyəndə qan köçürüləndə də hemoliz baş verir.

Eritrositlərin xüsusi çəkisi qanın plazması və leykositlərin xüsusi çəkisindən çoxdur. Qabaqcadan laxtalanma əleyhinə maddələrlə işlənmiş qanda eritrositlər çökmür. Eritrositlərin çökmə reaksiyası müxtəlif növ heyvanlarda fərqlidir. Atda yüksək, qaramalda isə nisbətən

aşağıdır. Patoloji proseslər zamanı bu göstərici dəyişilir. Bu göstəricinin təyin edilməsi diaqnostiki əhəmiyyətə malikdir.

Leykositlər

Leykositlərin miqdarı eritrositlərə nisbətən 600 dəfə azdır. Leykositlərin miqdarının artması leykositoz, azalması isə leykoneniya adlanır. Leykositlər damardan miqrasiya edir. Leykositlər hərəkətlidir. Leykositlər plazmalemmaya, psevdopodilərə və nüvəyə malikdir. İri buynuzlu heyvanlarda 1 ml qanda 4,5-12 min, atda 7-12 min, qoyunda 6-14 min, donuzda 8-16 min, itdə 8.5- 10,5 min, toyuqda 20-40 min leykosit olur. Leykopsitlər morfoloji xüsusiyyətlərinə və yerinə yetirdiyi funksiyaya görə müxtəlifdir. Bunlar orqanizmi yabanı təsirlərdən mühafizə etmək üçün fagositoz funksiyasını yerinə yetirirlər, eyni zamanda zədələnmiş toxumaların bərpasında və immunitetin formalaşmasında iştirak edirlər.

Leykositlər dənəli və dənəsiz olur.

Dənəli leykositlərə neytrofillər, eozinofillər və bazofillər, dənəsiz leykositlərə limfosit və monositlər aiddir. Müxtəlif növ leykositlərin %-lə nisbəti leykositar formula adlanır. Neytrofillərdə dənələr turş və əsası boyalarla, eozinofillərdə dənələr turş boyalarla, baofillərdə isə dənələr əsası boyalarla boyanır.

Neytrofillər hərəkətli olub, yüksək faqositar fəallığa malikdir. İ.İ.Meçnicov bunları mikrofaqlar adlandırmışdır və xemotaksis qabiliyyətinə malikdir. Neytrofillər bir neçə saat müddətində damardakı qanda hərəkət edir. Xemotaksis törədən endogen və ekzogen mənşəli amillərin təsirindən neytrofillər qan kapilyarlarından miqrasiya edir, iltihab ocağına yığılır. Belə amillərə bakteriyaların, virusların, leykositləri hasil etdiyi məhsullar və toxumaların parçalanması məhsulları aiddir.

Neytrofillərin miqdarı leykositlərin ümumi miqdarının 25-70% təşkil edir. Ölcüsü 8-16 mkm-dir. Atda, maralda və

İtdə neytrofillər 65-75% olur. İrinli iltihablarda neyrofilləz baş verir.

Neytrofillərin ölçüsü 8-15 mkm-dir, nüvəsi çöp, nal, kolbasa, S-ə bənzər təsbəhbənzər və s. formalarda olur. Çoxsegmentli, cavan nüvə qoyunların neyrofillərində olur. Yetişən neyrofillərdə 2-3 bəzən artıq segment olur. Bunlar isə segment nüvəli neytrofillər adlanır. Neytrofil nüvəsinin daxili səthində bəzən əlavə xromatin yığıntısı olur. Bu nüvə sateliti ablanır. Nüvə sateliti damcı, təbil çubuğu və ya tennis raketi formasında olur. Neytrofillər aleksin, opsonin və s. bakterisid maddələr ifraz edir.

Heyvanların qanında müəyyən miqdarda tam yetişməmiş çubuq, paxla, və s. nüvəli neytrofillər olur. Bu üç növ neytrofilin nisbəti diaqnostiki əhəmiyyətə malikdir. Patoloji proseslər zamanı segment nüvəli neytrofillərin miqdarı digər iki növə nisbətən çoxalır.

Neytrofillərin sitoplazmasında az miqdarda ümumi əhəmiyyətli organellər və glikogen əlavələri olur. Sitoplazmanın periferik hissəsində neytrofillərin hərəkətini təmin edən mikrofilamentlər olur. Bunların sitoplazmasında faqositoz prosesində iştirak edən fermentləri saxlayan azurofil və spesifik dənələrin olması xarakterikdir. Bu fermentlərin iştirakı ilə neytrofillər bakteriyaları, onlardakı və ilhiab ocağındakı bütün makromolekulları həzm edir.

Eozinofillər - heyvanlarda bütün damar qanındakı leykositlərin 2-12% ni təkil edir. Eozinofillər ən çox qazların, dənələrin və qoyunların qanında olur. Bunların diametri 12-18 mkm-r. Nüvə iki segmentdən təşkil olunmuşdur. Qoyunlarda nüvə 3-5 segmentlidir. Sitoplazmada qırmızı boyanmış dənələr olur. Həmin dənələrin tərkibində turş fosfataza, peroksidaza, histaminaza və s. olur. Tək dırnaqlılarda dənələrin ölçüləri böyükdür.

Neytrofillərdə olduğu kimi xemotaksis qabiliyyəti var, az hərəkətlidir və zəif faqositar qabiliyyətinə malikdir. Parazitar xəstəliklər zamanı eozinofillərin miqdarı artır.

Eorinofillər antihistamin hasil edərək, iltihabı prosesləri məhdudlaşdırır. Fasillöz və exinokokkoz zamanı qaramalın qanında eozinofillərin miqdarı 20%-ə kimi artır. Eozinofillər parazit əleyhinə immunitetin yaranmasında iştirak edən efektor hüceyrələrdir.

Bazofillərin miqdarı 0,5-2% -dir. Ev quşlarının qanında isə 3-4% olur. Diametri 10-12 mkm-dir. Nüvə bəzən seqmentli, əksərən əyri, çöpvari olur. Allergik tipli immunoloji reaksiyalarda iştirak edir. Bunların dənələrində heparin və histamin olur(şəkil 14).

Bakterial zəhərlənmələrdə, yad zülalların, rentgen şüalarının və s. təsirindən bazofillərin miqdarı artır. Adrenalinin, tiroksinin təsirindən və avitaminozlar zamanı isə bazofillərin miqdarı azalır.

Bazofillərin səthində E immunoglobulinlərlə birləşən xüsusi reseptorlar olur. Antigenlərin birləşməsi antigen antitel kompleksinin yaranması bazofillərin degranulyasiyasını əmələ gətirir. Nəticədə onlardan histamin və heparin kimi farmakoloji fəal maddələr ayrılır. Bu maddələrin sürətlə ayrılması orqanizmin həssaslığının yüksəlməsinin əsasında da olur. Bazofillər gecikən tipli hiperhəssaslığın müxtəlif formalarında əmələ gələn hüceyrə infiltratının çox hissəsini təşkil edir. Beləliklə, bazofillər allergik tipli immunoloji reaksiyalarda iştirak edir.

Agranylositlər

Dənəsiz leykositlər sitoplazmada dənələrin olmaması və nüvənin seqmentləşməməsi ilə digər leykositlərdən fərqlənir.

Dənəsiz leykositlər morfoloji, fizioloji, bioloji xüsusiyyətlərinə görə fərqlənən limfositlərə və monositlərə bölünür.

Monositlər. Heyvanların 1 ml qanında 1-8% olur. Diametri 18-20 mkm çatır. Monositlərin sitoplazması limfositlərin sitoplazmasına nisbətən çoxdur, bazofilliyi isə zəifdir. Monositlərin nüvəsi çox vaxt paxlaya bənzəyir,

bəzən nalşəkində, paycıqlı və girintili-çixıntılı olur. Monositlər amöbvari hərəkət qabiliyyətinə malikdir və faqositoz prosesini yerinə yetirir, makrofaqlar adlanır. Monositlər xroniki iltihabı proseslərdə fibroblastik prosesləri tənzim edir və çox nüvəli hüceyrələr əmələ gətirir.

Limfositlər leykositlərin 20-30 % -ni təşkil edir. Limfositlərin əksəri periferik qanda bir neçə gün yaşayır, az qismi 3-6 aya qədər yaşayır. Limfositlər kiçik (4,5-7 mikron), orta (7-10 mk) və böyük limfositlərə (10 mikrondan artıq) ayrılır. Periferik qanda ancaq kiçik və orta limfositlər olur. Böyük limfositlər isə qan yaradan orqanlarda və döz limfa axacağında olur (şəkil 14).

Yoluxucu xəstəliklər və zəhərlənmələr zamanı limfositlərin miqdarı artır.

Kiçik limfositlərin bir qismi az differensasiyaya olunaraq, makrofaqlara, fibroblastlara, plazmatik hüceyrələrə, sayə əzələ hüceyrələrinə çevrilir. Buna görə də onlar birləşdirici toxumanın və qanın sütun hüceyrələri adlanır.

Limfositlər mühafizə vəzifəsi icra edir, makrofaqlara çevrilərək, faqositoz işi görür, plazmatik hüceyrələrə çevrilməklə əks çisimciklər yaradır. Limfositlər trofik fəaliyyətdə iştirak edir, dezoksiribonukleoproteidləri daşıyır.

Limfositlər T və V limfositlərə ayrılır. T - limfositlər qırmızı sümük iliyi hüceyrələrində və timus paycıqlarının qabıq hissəsində inkişaf edir.

V - limfositlər sümük iliyinin mieolid toxumasından inkişaf edir. T limfositlər kiçik olub, uzun müddət yaşayır. V limfositlər isə qısa müddət yaşayır. T limfositlər müəyyən antigenlərin təsiri ilə fəallaşır, çoxalır, differensasiya olunur, hüceyrə və humoral immunitetin effektor hüceyrələrinə çevrilir. T limfositlər T - killər (sitototosiki) limfositlərə, T - (xəlpərlərə) köməkçi və T supressorlara (təyziq edici) limfositlərə ayrılır. V limfositlər immunoqlobulinlərin sintezini gücləndirən plazmoblastlar və yetişmiş plazmositlərdir.

Qan lövhəcikləri

Qan lövhəcikləri qırmızı sümük iliyyinin megakariositlərindən ayrılan sitoplazmatik fraqmenlərdir, 1 ml qanda 250000-350000 olur. Quşların trombositləri nüvəlidir. İnsan və digər məməlilərdə, trombositlərin nüvəsi olmur. Trombositlər girdə, oval və ya iy şəkilli olub, ölçüləri 2-3 mikrona bərabərdir. Qan lövhəcikləri damar daxilində 9-10 sutka yaşayır. Sonra dalağın makrofaqları tərəfindən fagositə uğradılır.

Qan lövhəciklərinin cavan, yetişmiş qoca, degenerativ və nəhəng formaları mövcuddur. Qan lövhəcikləri güclü aglütinasiya edici qabiliyyətə malikdir. Qanın laxtalanması üçün, ilkin sərt qan damarının intima qatının zədələnməsidir. Zədə yerinə toxunan trombositlər dağılır, onlardan trombokinaza fermenti xaric olur. Bu fermentin təsiri ilə qanın plazmasında qeyri-fəal olan protromobin fəallaşır trombina çevrilir. Fəal trombin Ca ionlarının təsiri ilə plazmada olan fibrinogen zülalı fibrin telləri formasında damarın zədə yerinə çökdürür. Fibrin telləri bir-birilə kəsişib tor əmələ gətirir. Torun gözcüklərinə qanın formalı elementləri çökərək, qan laxtasını əmələ gətirir.

Limfa

Limfa mezenxim toxumalarının bir növü olub, plazmadan və dənəsiz leykositlərdən təşkil olunmuşdur. Limfada az miqdarda dənəli leykositlər və eritrositlər olur. Limfoplazmada fibronogen olur. Limfa düyününə çatana kimi limfa kapilyarlarında və damarlarında olan limfa periferik, ara (limfa düyündən çıxan damarlardakı limfa) döş və sağ limfa axarlarındakı hüceyrə elementləri ilə zəngin limfa isə mərkəzi limfa adlanır.

Qanyaranma

Embrional qanyaranma orqanizmin embrional inkişafı dövründə qanyaranmanın məskunlaşması ardıcıl növbələşmə

ilə gedir. Erkən inkişaf dövründə qan hüceyrələri rüşeym kənarında yumurta sarısı kisəsinin divarında mezenximada qan adacıqları şəklində formalaşır.

Qan adacığının mərkəzi hüceyrələri çıxıntılarını itirir, yumrulanır və gövdə hüceyrələrə çevrilir. Adacığın kənar hüceyrələri dartılır, yastılaşıq qan damarlarının endoteli örtüyünü əmələ gətirir.

Gövdə hüceyrələrinin bir qismi iri bazofil blast hüceyrələrə çevrilir. Bunlar ilkin qan hüceyrələri adlanır. Bu hüceyrələr damar daxilində intensiv çoxalır, bunların çox hissəsi tədricən bazofil boyanmanı itirir, turş boyalarla intensiv boyanır. Bu proses hüceyrə sitoplazmasında hemoqlobinin sintezi və toplanması ilə əlaqədardır. Eyni vaxtda bu hüceyrələrin nüvəsində kondensasiya olunmuş xromatinin miqdarı artır.

Bu hüceyrələr bircinsli eritroblastlar adlanır. Bunların bəzilərində nüvə parçalanır və itir. Əmələ gəlmiş nüvəli və nüvəsiz bircinsli eritrositlər ölçülərinə görə fərqlənir. Əksərən iri meqaloblastlar və meqalositlər müşahidə edilir. Meqaloblastik tiptə qanyaranma embrional dövr üçün xarakterdir. Anemilyaların bəzi formalarında yaşlı heyvanların qanında ilkin megalositlərə oxşar hüceyrələr görünür.

İlkin qan hüceyrələrinin bir qismi embrional damarlarda uzun inkişaf yolu keçəcək, yaşlı heyvanların eritrositlərinə oxşayır.

İlkin qan hüceyrələrinin digər qismindən damar xaricində az miqdarda neytrofillər və eozinofillər də inkişaf edir, yəni mielopoez başlanır.

Yumurta sarısı kisəsində yaranan gövdə hüceyrələr qanla formalaşmaqda olan qan yaradan müxtəlif orqanlara gedib məskunlaşır, inkişaf edəcək, qanın müxtəlif hüceyrələrinə çevrilir. Embrionda qaraciyərin əsası qoyulan kimi onda ekstravaskulyar olaraq ikincili eritrositlər, dənəli leykositlər və meqakariositlər inkişaf edir. Ana bətni dövrün axırında

qaraciyərdə qan yaranma dayanır.

Timusda (davarların embrionunun 7-8-ci həftəsində) inkişaf etməkdə olan gövdə hüceyrələrindən vəzin T limfositləri və bunlardan miqrasiya edən T limfositləri differensasiya olunur. Axırıncılar dalaqda və limfa düyünlərində məskunlaşır. Dalaqda inkişafın başlanğıcında qanın bütün formalı elementləri yaranır. Əksər heyvanlarda embrional inkişafın axırında mərkəzi qan yaradan orqanlardan T və V limfositləri dalaq və limfa düyünlərinə kütləvi şəkildə köçür. Nəticədə həmin orqanlarda limfopoez güclənir.

Embrional inkişafın son mərhələlərində heyvanlarda qan yaratmaq funksiyasını əsasən qırmızı sümük iliği yerinə yetirir. Qırmızı sümük iliğində eritrositlər, qranulitlər, qan lövhəcikləri və V limfositləri əmələ gəlir. Qırmızı sümük iliğində gövdə hüceyrələrin əsas kütləsi postembrional dövrdə universal hemopez orqanı kimi qalır. Beləliklə, mezenximya məxsus olan qan yaranma dalaq, qaraciyər, timus, qırmızı sümük iliği və limfa düyünlərinin spesifik funksiyasına çevrilir.

Embrional eritopoez zamanı eritrositlərin əmələ gətirdiyi hemoqlobinin tipinə və morfolojiyasına görə fərqlənən generasiyaların əvəz olunması prosesi baş verir. İlkin eritrosit populyasiyalarında hemoqlobinin embrional tipi (Hb-F) əmələ gəlir. Axırıncı mərhələlərdə qaraciyər və dalaqda eritrositlərdə fetal (Hb-Q) tipi- keçirici hemoqlobin olur. Axırda bunu definitiv eritrositlər əvəz edir. Bu eritrositlər qırmızı sümük iliğində əmələ gəlir və tərkibində üçüncü tip hemoqlobin (Hb-A və Hb-A₂) olur. Hemoqlobinin müxtəlif tipləri aminturşularının tərkibinə görə fərqlənir.

Postembrional qan yaranma

Qan yaranma mürəkkəb proses olub, ardıcıl olaraq hüceyrələrin dəyişirilməsi və yetişmiş qan hüceyrələrinin

periferik damar qanına keçməsi ilə nəticələnir. Heyvanlarda postembrional dövrdə qan hüceyrələrinin inkişafı intensiv olaraq yeniləşən mieoloid və limfoid toxumalarda gedir. Bu toxumalarda daim qan hüceyrələrinin yenidən əmələ gəlməsi və məhv olması prosesləri başa çatır.

Qırmızı sümük iliynin mieloid toxumasında qanın bütün formalı elementlərinin gövdə hüceyrələri inkişaf edir.

Timus, dalaq, limfa düyünlərində və boşluqlu orqanların selikli qişalarında olan limfoid toxumadan limfositlər eyni zamanda T və V limfositlərinin differensasiya olunmuş axırncı hüceyrələri də yaranır.

Qanın hüceyrələri polipotent gövdə hüceyrələrindən yaranır. Bu hüceyrələr orqanizmin bütün ömrü boyu proliferasiya qabiliyyətinə malikdir və müxtəlif dəyişikliklərə uğrayır. Qan yaranma sxemində gövdə hüceyrələrinin populyasiyası 1-ci sinif hüceyrələr adlanır. Yaşlı orqanizmdə ən çox gövdə hüceyrələri qırmızı sümük iliyyində olur yəni 100000 qırmızı sümük ili hüceyrəsinə 50 gövdə hüceyrəsi düşür. Bu hüceyrələr timusa, dalağa, quşlarda isə fabriksi kisəsinə miqrasiya edir.

Retikulyar toxumanın (qırmızı sümük ili, dalaq) yaxud retikulu-epitelial əsasının (timus) təşkil etdiyi mikromühitin təsiri ilə gövdə hüceyrələrinin bu, ya digər istiqamətdə çoxalması və inkişafı gedir. Baxmayaraq ki, qanyaradan gövdə hüceyrəsi 100 dəfə mitoz bölünmə qabiliyyətinə malikdir, amma normal fizioloji cəhətdən cəhətdən şəraitdə bu proses baş vermir. Gövdə hüceyrələrinin mitotik fəallığının güclənməsi kəskin qan itirmələrdə və şüa enerjisinin təsirindən baş verir. Çünki bu proseslər zamanı qan elementləri kəskin azalır. Elektron mikroskopiki tədqiqatlar əsasında müəyyən edilmişdir ki, gövdə hüceyrələrinin tam təmizlənmiş fraksiyasına görə onlar morfoloji cəhətdən kiçik limfositlərə oxşardır. Qan yaranma prosesində əmələ gələn II sinif gövdə hüceyrələri mielopoez və limfopoezin müjdə hüceyrələridir. Bu hüceyrələr yarım

gövdə hüceyrələri adlanır, bunların özlərini saxlamaq xüsusiyyətləri məhduddur və agar mühitində koloniya əmələ gətirdikləri üçün koloniya əmələ gətirən vahid adlanır (KOL). Eritrositar, monositar, megakariositar və qranulisitar hemopoez cərgələrinin mücdə hüceyrələrinin mövcud olması təsdiq edilmişdir. III sinif – unipotent mücdə hüceyrələrinin yaranması spesifik, bioloji fəal maddələrin poetinlərin təsiri ilə olur.

Hal-hazırda III sinif poetinə həssas hüceyrələrdən dənəli və monositopoez mücdə hüceyrələr (K və Q), qranulosito və eritrositopoez (KƏE – ÇE) meqakariosito və eritrositopoezə (KOE - MÇSE) differensasiyaya olunan hüceyrələr yaranır. Bu hüceyrələrdən yalnız bir istiqamətdə differensasiya olunan mücdə hüceyrələri əmələ gəlir. Nəticədə eritrositlər, qranulositlər, monositlər, eozinofillər, bazofillər və meqakariositlərin mücdə hüceyrələri yaranır. Qeyd olunan gövdə yarım gövdə və unipotent hüceyrələr limfositlərə bənzəyir. Qan hüceyrələrinin dördüncü sinfi “blast” tipindədir (eritroblastlar, mieloblastlar, limfoblastlar və sairə). Bu hüceyrələr iridir (20 mkm və çox), nüvədə nukleolalar, zərif torvari xromatin olur və sitoplazma zəif bazofil olur.

Beşinci və altıncı siniflər yetişmiş hüceyrələrə məxsus morfoloji quruluşa malikdir.

Eritrositopoez. Eritrositlərin inkişafı aşağıdakı sxem üzrə qırmızı sümük iliyində gedir. Gövdə hüceyrələr – yarım gövdə hüceyrələrə – unipotent hüceyrələrə – eritroblastlara – pronormositlərə – bazofil normasitlərə – polixromatofil normasitlərə – normasitlərə – retikulositlərə – eritrositlərə çevrilir. Eritroblast mərhələsinə kimi hüceyrədə xarakter morfoloji əlamətlər olmur, limfositlərə oxşayır. Adi şəraitdə eritrositopoezin müjdəsi olan eritropoetinə həssas unipotent hüceyrə koloniya yaradan burstlardan əmələ gəlir. Burstlar bir neçə min eritroid hüceyrədən ibarət olub, burst yaradan vahid adlanır. Orqanizmin eritrositlərə tələbatı, artanda

eritrositopoez həmin mərhələləri keçmədən bir başa gedir.

Eritrositlərin son mərhələsi eritroblastlardan başlayaraq, hüceyrə üçün xas morfoloji quruluşun qazanılması ilə müşayiət olunur. Bu zaman hüceyrənin ölçüləri azalır, hüceyrə bərkidir, nüvə itir və sitoplazmanın rəngi dəyişilir. Eritroblastların ölçüləri 15-25 mkm, nüvədə 1-3 nüvəcik olur. Eritroblastlardan əmələ gələn pronormositlərin ölçüsü 12-18 mkm olub, intensiv bölünür.

Pronormositlərin intensiv bölünməsi nəticəsində 10-12 mkm ölçüdə bazofil normasitlər əmələ gəlir. Bazofil normasitlər bölündükdə daha xırda, həm əsası, həm də turş boyalarla boyanan polixromatofil normasitlər yaranır. Bunlar axırıncı dəfə bölünərək, oksifil normasitlərə çevrilir. Bunların nüvəsi tədricən kiçilir, pinkoza uğratır, ayrılır. Normasitlərdən ayrılmış nüvə sümük iliyinin maqrofaqları tərəfindən faqositoz olunur. Əmələ gəlmiş cavan eritrositlər – retikulositlər qan damarına daxil olur – Eritrositar cərgəli hüceyrələrin xarakter morfoloji xüsusiyyətlər qazanması 5-6 mitoz bölünmə ilə başa çatır.

Normal qanyaranma zamanı da eritroblastların 10% inkişafını başa çatdırmır, qalanı makrofaqlar tərəfindən parçalanır.

Eritropoezi tənzim edən ən güclü amil toxuma və orqanlara çatan oksigendir. Natamam oksigen təchizatı zamanı eritropoetin hasili artır. Eritropoetin gelikoproteid mənşəli hormon olub, böyrəklərdə sintez olunur və sümük iliyində eritrositlərin gövdə hüceyrələrinin proliferasiyasını sürətləndirir.

Qranulositopoez

Qırmızı sümük iliyinin gövdə hüceyrələrindən dənəli leykositlərin inkişafı zamanı əvvəl yarım gövdə hüceyrələr, bunlardan unipotent mücdə hüceyrələr yaranır. Axırıncı hüceyrələr mieloblast, promielosit mielosit, metamielosit və çubuq nüvəli qranulosit mərhələləri keçir. Bundan sonra yetişmiş seqment nüvəli qranulositlərin üç növü, neyrofillər,

eozinofillər və bazofillər əmələ gəlir.

Mieloblast – İlk morfoloji cəhətdən fərqlənən qranulositar cərgəyə aid hüceyrədir. Mieloblast 20-25 mkn böyüklüyündə promilositlərə bölünür. Promitositlər bölünəndə kiçik ölçülü mielositlərə bölünür. Mielositlər mitotik bölünməyə qadirdir, yetkinləşir metamielositlərə, çubuq nüvəli və seqment nüvəli hüceyrələrə çevrilir. Bu hüceyrələrin ölçüləri azalır oval nüvəli mielositlər, paxla nüvəli, çubuq nüvəli sonra isə seqment nüvəli hüceyrələrə çevrilir. Seqment nüvəli qranulositlər qırmızı sümük iliyindən qana daxil olur. 8-10 saat qanda qaldıqdan sonra toxumalara keçir, spesifik funksiyanı yerinə yetirdikdən sonra ölür. Eozinofillərin toxuma həyat fazası 10 sutka davam edir. Bazofillər isə daha tez məhv olur.

Monositlərin inkişafı. Monositar cərgəyə aid hüceyrələr sümük iliyində gövdə hüceyrələrdən əmələ gəlir. Gövdə hüceyrələrdən yarım gövdə hüceyrələr əmələ gəlir, bu hüceyrələr unipotent müjdə hüceyrələrə sonra isə monoblastlara çevrilir. Monoblastlar promonositlərə bunlarda monositlərə çevrilir. Monositlər əvvəl qana keçir toxumalara daxil olur və makrofaqlara çevrilir.

Limfositlərin inkişafı. Limfositlər qan yaradan orqanların gövdə hüceyrələrindən yaranır. Bunlardan T və V limfositlərinin yaranması müxtəlif orqanların iştirakı ilə gedir. Qırmızı sümük iliyində T və V limfositlərin başlanğıc limfoid hüceyrələri əmələ gəlir. Mərkəzi limfoid orqanlarda limfositopoz sümük iliyindəki müjdə hüceyrələrindən asılıdır. Periferik qan yaradan orqanlarda limfositopoz antigəndən asılı prosesdir.

Qan lövhəciklərinin inkişafı. Qan lövhəcikləri qırmızı sümük iliyində əmələ gəlir və bu proses meqakariositlərin inkişafı ilə əlaqədardır. Meqakariositopoz aşağıdakı mərhələlərdə gedir:

Gövdə hüceyrələr – yarım gövdə hüceyrələr – unipotent müjdə hüceyrələr – meqakarioblast – promeqakariosit –

meqakariosit. İnkişaf edən meqakariositlərin sitoplazmasında mikrofilamentlər, mikroborucuqlar və spesifik dənələr əmələ gəlir. Meqakariositlər hissələrə parçalanır, qan lövhəcikləri əmələ gəlir. Bunlarda qırmızı sümük ilyinin sinusoid kapillyarlarına daxil olur. Qan lövhəciyi ayrıldıqdan sonra meqakariositin nüvəsi ətrafında yeni sitoplazma əmələ gəlir. Beləliklə, qırmızı sümük iliyində hər bir meqakariositdən bir neçə nəsl qan lövhəciyi yaranır.

Boş birləşdirici toxuma

Bu toxuma orqanizmdə geniş yayılmışdır, qan, limfa damarlarının gedişi boyunca yerləşir, daxili orqanlarda atmalar əmələ gətirir, dəridə və boşluqlu orqanların selikli qişasında olur.

Boş birləşdirici toxuma müxtəlif hüceyrələrdən və hüceyrə ara maddəsindən ibarətdir. Hüceyrə ara maddə amorf maddədən, elastiki və kollogen liflərdən təşkil olunmuşdur. Bu elementlər arasındakı miqdarı nisbət orqanın xüsusiyyətlərindən asılıdır. Boş birləşdirici toxuma trofik, mühafizə və plastik funksiyaları ifadə edir. Bu toxumaların hüceyrələri müxtəlifdir və aşağıdakılardır:

Adventisiya hüceyrələri. Bu hüceyrələr uzunsov, ulduzvari formada olur. Hüceyrələrin nüvəsi ovalvari, xromatinlə zəngin, sitoplazma bazofil, organelləri azdır, kapilyarların xarici səthində yerləşir, az differensasiya olunmuşdur, mitotik bölünərək, fibroblastlara, miofibroblastlara və lipositlərə çevrilə bilər.

Fibroblastlar – fibro - lif, blastos - maya deməkdir. Bütün növ birləşdirici toxumaların daimi və çox yayılmış tərkib hissəsidir. Bu hüceyrələr lifləri və amorf maddəni əmələ gətirən yüksək molekullu maddələr sintez edir. Bu növ hüceyrələr embrional dövrdə mezenximositlərdən, postembrional dövrdə isə adventisiya hüceyrələrindən inkişaf edir, cavan formaları ovalvaridir və mitotik bölünür. Yetişmə səviyyəsindən, quruluşundan və funksional

fəallığından asılı olaraq, fibroblastların üç növü: az differensiasiya olunmuş, yetişmiş və fibrositlər mövcuddur.

Az differensiasiya olunmuş fibroblastlar dartılmış iyvari formada olub, az miqdarda qısa çıxıntılara malikdir. Bu hüceyrələrin nüvəsi ovalvaridir, nüvəciklər aydın bilinir, zülali az sintez edir, əsasən glükozoaminoglikaganlar sintez edir.

Yetişmiş fibroblastlar çıxıntılı iri hüceyrələr olub, diametri 50 mkm- dir, nüvələri iri, 1-2 iri nüvəciyə malikdir. Hüceyrələrin periferik hissəsi zəif boyanır, sitoplazmada dənəli endoplazmatik şəbəkə və Holci kompleksi olur. Bu hüceyrələr eyni vaxtda prokollogen, proelastin, ferment zülalları və glükozoaminoglikoganlar sintez edir. Bu hüceyrələr hərəkətlidir, bunların hərəkət fəallığı iltihabı proseslərdə birləşdirici toxumadan, kapsula əmələ gəldikdə güclənir. Hüceyrə sitoplazmasının kənarında tərkibində aktin olan mikrofilamentlər yerləşir. Bu mikrofilamentlər yığılanda hüceyrədə çıxıntılar yaranır və bunların köməyi ilə hüceyrə inkişaf edir.

Yaranın ağzının bağlamasını təmin təmin edən qranulyasion toxumada çoxlu miqdarda yığılma qabiliyyətinə malik saplarda zəngin miofibroblastlar toplanır.

Fibrositlər güclü dartılmış formada hüceyrələr olub, zülal sintez etmə qabiliyyəti zəifdir, çoxalmır.

Histositlər (makrofaqlar) mononuklear faqosit sisteminə aid, migrasiya qabiliyyətinə malik, sərbəst hüceyrələr qrupudur. Histositlər tək-tək yaxud qruplar şəklində yerləşərək, müxtəlif forma və böyüklüyə (10-50 mkm) malikdir. Bu hüceyrələr müxtəlif fermentləri (turş hidrolazaları, esterzaları) sintez edir. Bu fermentlərin köməyi ilə hüceyrə tərəfindən udulmuş müxtəlif maddələr həzm olunur. Bu sistemə orqanizmin bir çox toxuma və orqanlarında olan fəal endositozla məşğul olan hüceyrələr də aiddir. Bunların mücdə hüceyrələri periferik qanda olan monositlərdir. Monositlər damardan çıxandan sonra orqan və

toxumaların, spesifik makrofaqlarına çevrilir. Sirkulyasiya edən qanda monositlər yetişməmiş hüceyrələrdir. Makrofaqlar lokalizasiya yerindən asılı olaraq, birini-digərindən fərqləndirən müxtəlif quruluşa və xassələrə malikdir. Amma bunlara baxmayaraq, bu hüceyrələrin ümumi quruluş əlamətləri mövcuddur. Bu hüceyrələr yığılan mikrofilamentlərin hesabına yabanı çisimcikləri tutub saxlayan müxtəlif vasitələr yaradırlar. Bu hüceyrələrin əsas əlamətlərindən biri çoxlu lizosomlara və faqosomlara malik olmasıdır. Həmin hüceyrələr lizosom fermentlərinin iştirakı ilə faqositoza uğramış materialı parçalayıb, həzm edir.

Makrofaqlar çoxfunksiyalı hüceyrələr olub, bir çox immunoloji reaksiyalarda xüsusi əhəmiyyətə malikdir. Makrofagin plazmolemmasında iki növ: F_2 immunoglobulinlərə və komponentlərin C_3 komponenti üçün spesifik reseptor olur.

Makrofaq sistemi: Bu sistemə bir çox orqan və toxumalarda olan mikrobları, virusları, ölmüş hüceyrələri, parçalanmış hüceyrə məhsullarını və s. intensiv endositoz etmək qabiliyyətinə malik hüceyrələr aiddir. Bütün makrofaqlar yerləşmə yerindən asılı olmayaraq, qırmızı sümük iliynin gövdə hüceyrələrindən əmələ gəlir. Periferik qanın monositləri makrofaqların bilabası tə mücdələridir. Monositlər damardan çıxandan sonar düşdüyü mikromühitə uyğunlaşaraq, orqan və toxuma makrofaqlarına çevrilir.

Beləliklə, dövr edən qandakı monositlər gələcəkdə yetişkən olacaq makrofaqların hərəkətli formaları olub, qırmızı sümük iliyindən orqan və toxumalara doğru hərəkət edir.

Yerləşmə yerindən asılı olaraq (qaraciyər, ağciyər, qarın boşluğu və s.) makrofaqların quruluşunda və xüsusiyyətlərində fərqlər olur. Amma bunların bəzi quruluş, ultrastruktur və sito kimyəvi əlamətləri eynidir. Bu hüceyrələr yığıcı mikrofilamentlərin hesabına xovlar, yabançı ayaqlar və s. əmələ gətirərək yabançı cisimləri əhatə edir.

Əsas ultrastruktur əlamətlərdən biri də sitoplazmada lizosom və faqosomların olmasıdır.

Makrofaqların əsas vəzifələri mühafizə edici iltihabi reaksiyaların həyata keçirməsidir. Makrofaqlar bakteriyalar tərəfindən hasil edilən maddələrə doğru iltihab ocağına hərəkət edir və xroniki gediqli iltihabın əsas hüceyrələrinə çevrilir. İltihab ocağında davamlı və zəhərli maddələr olduqda makrofaqlar çox nüvəli hüceyrələrə çevrilərək qranulemma yaradır.

Makrofaqlar bir çox immünobioloji reaksiyalarda antigenlərin təyin edilməsində, T və V limfositlərinin hüceyrələrlə qarşılıqlı əlaqəsində və effektor funksiyaların yerinə yetirilməsində mühüm rol oynayır.

Makrofaqların plazmolemmasında denaturasiya olunmuş zülalları yaxud indiferent hissəcikləri (polistriol, toz və s.) faqositoza uğradan qeyri spesifik reseptorlar da olur. Makrofaqlar pinositoz yolu ilə həll olan antigenləri udmaq və təyin etmək qabiliyyətinə malikdir. Əksər faqositlər udulmuş antigenləri tamamilə parçalayır, daxili mühitə keçmiş antigenlərin tam parçalanması qaraciyər, dalaq və limfa düyünlərinin beyin maddəsinin makrofaqları üçün xarakterdir. Limfa düyünlərində makrofaqların çıxıntılı hüceyrələri mövcuddur. Bunların çıxıntılarının üstündə immunogen antigenlərin müəyyən hissəsi qalır. Limfa düyünlərində belə makrofaqlar V və T limfositləri ilə qarşılıqlı əlaqəyə girərək hümmoral və hüceyrə umunitetinin inkişafında iştirak edir.

Makrofaqların effektor funksiyasını nəinki antigenlərin zərərsizləşməsində özünü göstərir, eyni zamanda T və V limfositlərinin çoxalmasını diferensiyasını və fəallaşmasını tənzim edən müəyyən amillər hasil edir. Bəzi hallarda makrofaqlar sitotoksik reaksiyalar üçün də effektor hüceyrələrdir. Qeyd etmək lazımdır ki, hüceyrə daxili mikrobların və şiş hüceyrələrinin məhv edilməsində bu mexanizm xüsusilə əhəmiyyət kəsb edir.

Mononuklyar faqositlər mieloid və limfoid qan yaranmasının fəal iştirakçılarıdır. Qırmızı sümük iliyində yaranmaqda olan eritrositlərin ətrafında makrofaqlar qrup şəklində yığılır. Bu makrofaqlar eritrosit cərgəli hüceyrələrə dəmiri çatdırır, normositlərin nüvəsini udur, zədələnmiş və qocalmış eritrositləri faqositoza uğradır. Makrofaqların digər qismi isə meqakariositlərdən qan lövhəcikləri ayrıldıqdan sonra qalan hissələri faqositoza uğradır. Dalaq makrofaqların iştirakı ilə intensiv eritrofaqositoz, qocalmış qan lövhəcillərinin udulması, digər limfoid orqanların makrofaqları isə plazmasik və limfositlərin faqositoz olunması funksiyasını yerinə yetirir.

Toxuma bazofilləri. (labrositlər, tosqun hüceyrələr).

Bu hüceyrələr əksər onurğalıqlarda və bütün məmlilərdə olur. Ancaq bu hüceyrələrin miqdarı müxtəlif növ heyvanlarda və onların orqanlarının birləşdirici toxumasında fərqlənir. Bəzi heyvanlarda toxuma bazofilləri ilə qan bazofillərinin miqdarında tərs mütənasiblik olur. Bu, həmin hüceyrələrin bioloji oxşarlığını sübut edir. Hind donuzlarının qanında bazofillər az, toxumalarda isə çox olur.

Bu hüceyrə ən çox epitelialtı, balalıq, tənəffüs yolları və həzm traktının boş birləşdirici toxumalarında, xırda qan damarlarının birləşdirici toxuma qatlarında, qaraciyərdə, böyrəklərdə, endokrin vəzlərdə, süd vəzində və başqa orqanlarda olur. Bu hüceyrələr oval, şarvari olub, ölçüləri 10-25 mkm-ə çatır. Hüceyrənin nüvəsi onun mərkəzində yerləşir və çoxlu xromatin kəltənlərə malikdir. Bu hüceyrələrin bazofil dənələrində histamin, herapin serotonin və dofamin adlanan maddələr olur.

Labrositlər xırda qan damarlarının gedişi boyunca yerləşərək, antigenin qana daxil olmasına birinci reaksiya verir. Bunların plazmolemasında F sinfinə aid çoxlu immunoqlobulinlər olur. Antigen antillə birləşəndə toxuma bazofilləri yerli və ümumi reaksiyalara səbəb olan maddələr hasil edir. Allergik və anafaktik reaksiyaların inkişafında da

toxuma bazofilləri iştirak edir. Histamin damar divarının keçiriciliyini artırır, eozinofillərin miqrasiyasını gücləndirir. Heparin isə qanın laxtalanmasına mane olur.

Toxuma bazofillərinin deqranulyasiyası müxtəlif fiziki amillərin təsirindən olur (travma, kəskin temperatur).

Plazmositlər. Bu hüceyrələr humoral tipli immunoloji reaksiyaların effektor hüceyrələri olub, müxtəlif antitelləri sintez edir. Bu növ hüceyrələr ən çox dalaqda, limfa düyünlərində, həzm kanalının, tənəffüs üzvlərinin selikli qişasının birləşdirici toxuma qatında və müxtəlif vəzlərin intersitsial toxumasında olur. Mənşəyinə görə plazmositlər V limfositlərin antigeni ilə tənzim olunan hüceyrələrin axıncı mərhələsidir. Bu hüceyrələr T xelperlərin və makrofaqların iştirakı ilə sürətlə çoxalır və yetkin plazmositlərə çevrilir.

Stimulyasiya olunmuş limfositlərdən plazmositlərin inkişafı plazmoblast və proplazmosit mərhələlərindən keçir. Plazmoblastlar diametri 30 mkm olan, nüvəsi mərkəzdə yerləşən hüceyrələrdir. Bu hüceyrələrdə əksərən mitoz bölünmə müşahidə edilir. Proplazmositlər kiçik ölçülüdür, sitoplazma bazofilliyyə malikdir. Bu növ hüceyrələr immunglobulinlər hasil edir.

Yetişmiş plazmositlər xırda (8-10 mkm) ovalvari hüceyrələrdir. Nüvədə təkərin milləri kimi yerləşmiş iri xromatin kəltənləri olur. Nüvə kənarı zona şəffaf olub, antitellər sintez edir. V limfositlərin plazmositlərə çevrilməsi bir sutka çəkir, antitel hasil etmə fəallığı bir neçə gün davam edir. Yetişmiş plazmositlər qoçalır, məhv olur və makrofaqlar tərəfindən udulur. Şəkil 15

Piy toxuması. Piy toxumasının hüceyrələri lipositlər adlanır. Bu hüceyrələrin sitoplazmasında ehtiyat lipidlər sintez olunur. Lipositlər əksərən qrup şəklində xırda qan damarlarının gedişi boyunca və boş birləşdirici toxumada geniş yayılmışdır. Bu hüceyrələr adventisiya hüceyrələrindən əmələ gəlir. Quruluşundan, funksiyalarından, boyalara münasibətindən asılı olaraq, lipositlərin iki növü məlumdur

və buna müvafiq olaraq ağ və qonur piy toxumaları olur. Ağ piy toxuması hüceyrələri 120 mkm böyüklüyündədir. Nüvə hüceyrənin kənarında yerləşərək ona qaşlı üzük formasını verir. Ağ piy toxuması dəri altında, böyrəklərin ətrafında, müsariqədə, qoyunların quyruğunda, skelet əzələlərinin endomizi və perimiziyində yerləşir. Ağ piy toxuması müxtəlif ölçü və formada piy paycıqları əmələ gətirir. Piy paycıqları arasında xırda qan damarları və sinir lifləri olur. Lipositlərin arasında fibrositlər və toxuma bazofilləri yerləşir.

Heyvanın növündən, cinsindən, cinsiyyətindən, yaşından və köklüyündən asılı olaraq, orqanizmdə ağ piy toxumasının ümumi miqdarı canlı kütlənin ümumi miqdarının 1-30% qədər olur. Vəhşi heyvanlarda dəri altı piy toxuması onları mexaniki zədələrdən istiliyi itirməkdən saxlayır. Səhrada yaşayan heyvanlarda piy toxuması su mənbəyidir. Aclıq zamanı bədənin ehtiyat piyi sərf olunur. Kəskin arıqlamalarda da göz orbitinin və epikardın piy toxuması sərf olunmur.

Boz piy toxuması gəmiricilərdə, qış yuxusuna gedən heyvanlarda və yeni doğulmuşların kürəkləri arasında, boynun arxasında, divararalığında və aorta boyunca yerləşir. Bu toxumanın hüceyrələri xırda olub, sıx yerləşir, vəz toxumasını xatırladır. Hüceyrədə nüvə, mərkəzdə yerləşir, sitoplazmada xırda-xırda piy dənələri olur. Mitoxondrilərin sitoxrumu piy toxumasına qonur rəng verir. Boz piy toxuması hüceyrələrində intensiv oksidləşmə prosesləri gedir. Bu zaman ayrılan enerji ATF sintezinə yox, istiliyin əmələ gəlməsinə sərf olunur.

Piqment hüceyrələri. İbtidai heyvanların dərisinin birləşdirici toxumasında piqmentositlər çox olur. Məməlilərdə göz almasının sklerasında, tor və damarlı qişalarında piqment hüceyrələri yığıntı əmələ gətirir.

Piqmentositlər çıxıntılı hüceyrələr olub, sitoplazmasında çoxlu tünd qəhvəyi, yaxud qara rəngdə melanin piqmenti

dənələri olur.

Boş birləşdirici toxumada hüceyrə ara maddəsi nizamsız yerləşmiş , elastiki, kollogen liflərdən və amorf maddədən təşkil olunmuşdur. Hüceyrə ara maddəsində hissi sinir qurtaracaqları olur. Kollogen liflər toxumaya mexaniki davamlılıq verir və fibrillərdən təşkil olunmuşdur. Fibrillərin arasında glikoproteidlər, glükozoaminoglikanlar və proteoglikanlar yerləşir. Fibrillər nazik mikrofibrillərdən təşkil olunmuşdur.

Elastik liflər zərif homogen liflər olub, tor əmələ gətirir. Hüceyrələrlə liflər arasındakı boşluqlar gələ bənzər kütlə olan əsas maddə ilə dolu olur.

Bu maddə konsistensiyasını dəyişir. Bu maddə glükozoaminoglikanlardan, proteoglikanlardan, glikoproteidlərdən, sudan və qeyri-üzvi duzlardan ibarətdir.

Hüceyrə ara maddədə mərkəzi sinir sisteminə toxumanın vəziyyəti haqqında siqnallar yollayan hissi sinir qurtaracaqları olur.

Kollogen liflər toxumaya mexaniki möhkəmlik verir. Bunlar boş birləşdirici toxumada lentvari olub, müxtəlif istiqamətlərdə yerləşir. Bu liflərin 1mm^2 en kəsiyi 6kq ağırlığa davam gətirir, az gərilir, qırılmaya çox davamlıdır. Qaynadıldıqda yapışqanvari maddəyə çevrildiyi üçün kollogen liflər adlanır. Hər bir lif diametri 100 nm olan və ara maddədə parallel olaraq yerləşən fibrillərdən təşkil olunmuşdur. Fibrillər ara maddənin tərkibində qlikoproteidlər, qlikozaminoqlikanlar və proteoqlikanlar olur. Hər bir fibril eni $1,5\text{ nm}$, uzunluğu $280\text{-}300\text{nm}$ olan tropokollogen zülal molekullarından təşkil olunmuş mikrofibrillərdən təşkil olunmuşdur. Hər bir tropokollogen molekulu üç polipeptid zəncirdən ibarət spiralı xatırlayır. Bu zəncirlər biri digərilə hidrogenlə əlaqələnilir. Tropokollogenin tərkibində 30% glisin, oksilizin və oksiprolin olur. Aminturşularının tərkibində, seplərin üçlü spiraldə birləşmə formasından asılı olaraq, dörd kollogen lif tipi olur. Birinci

tip dərinin birləşdirici toxumasında, vətərlərdə və sümüklərdə olmaqla geniş yayılmışdır. İkinci tip kollogen liflər hialin və lifli qığırdaqlarda olur. Rüşeym dərisində, qan damarlarının divarında və bağlarda H₁ tip, bazal zarda isə IV tip kollogen liflər olur. Kollogen liflər cavan və yetişmiş olur. İltihablarda yeni əmələ gələn liflərdə çoxlu miqdarda fibrillərdə sementləşdirici polisaxarid maddə olur. Bu maddə kəsikləri gümüş duzları ilə işlədikdə gümüşü bərpa edir. Buna görə də həmin liflər arqirofil liflər adlanır. Yetişmiş kollogen liflərdə bu maddə azaldığı üçün arqirofilliyi itirir.

Elastiki liflərin boş birləşdirici toxumada qalınlığı 0,2 mkm, bağlarda isə 15 mkm-r. Birləşdirici toxumada bu liflər birinci səpvari olub, tor əmələ gətirir, dəstə kimi birləşmir, mexaniki davamlılığı azdır, turşuların, qələvilərin hidrolizə edici fermentlərin (esteraza istisna olmaqla) təsirinə və qaynadılmaya davamlıdır.

Elastiki liflərin electron mikroskopiki quruluşuna baxanda orta hissəsi şəffaf, amorf elastin zülalından, kənar hissələrin isə qlikoproteid təbiətli, diametri 10nm olan borucuqvari mikro fibrillərdən təşkil olduğu görünür. Elastiki liflərin materialı fibroblastların hasil etdiyi proelastindir. Fermentlərin təsiri ilə proelastin molekulları tropoelastin molekullarına çevrilir. Desmozin və izodemozinin köməyi ilə tropoelastin molekulları birləşib elastini əmələ gətirir.

Elastiki liflər ən çox gərilən və sonra əvvəlki vəziyyətə qayıdan birləşdirici toxumalarda (ənsə-atlas bağında və qarının ağ fassiyasında) olur.

Əsas maddə. Boş birləşdirici toxumada hüceyrələr, liflər və mikrosirkulyator yataq arasında müəyyən quruluşa malik olmayan əsas maddə yerləşir. Birləşdirici toxumanın müxtəlif sahələrində əsas maddənin miqdarı fərqlidir. Ən çox bu toxuma birləşdiricivi toxumanın epitelialtı qatında olur.

Əsas maddə geləoxşar kütlə olub, toxumanın funksional vəziyyətindən asılı olaraq, konsistensiyasını dəyişir. Bu

maddənin tərkibində su, qeyri üzvü duzlar qlükozoaminoglikanlar, proteoglikanlar və qlikroproteidlər olur. Bu kompleksin əhəmiyyətli yüksək polimer birləşməsi hialron turşusudur. Bu maddələr müxtəlif maddələrin qan kapilyarlarından birləşdirici toxuma və başqa toxumaların hüceyrələrinə, onlardan əks istiqamətdə qan və limfa damarlarına keçərək orqanizmdən xaric olur.

Əsas maddənin əmələ gəlməsi fibroblastların sintez etdiyi maddənin qanla hüceyrərə boşluqlara daxil olub, polimerizasiya etməsi ilə əlaqədardır. Bu prosesi kortikosteroidlər tənzim edir. Biogen amillərin və hialurnidaza fermentinin təsiri ilə əsas maddənin keçiriliyi artır. Bəzi mikroblar hialuronidaza hasil edərək, əsas maddənin hialron turşusunun depolyaziasiyasını törədir və onun orqanizmdə yayılmasını təmin edir.

Sıx birləşdirici toxuma

Bu növ toxumada hüceyrələrə və əsas maddəyə nisbətən liflər çox olur. Liflərin qarşılıqlı yerləşməsindən və liflərin əmələ gətirdiyi lif dəstlərindən, torun formasından asılı olaraq, formalaşmış və formalaşmamış sıx birləşdirici toxumalar olur.

Sıx formalaşmamış birləşdirici toxumada liflər mürəkkəb çarpazlaşan torlu sistem əmələ gətirir. Bu növ toxuma çoxlu miqdarda heyvanların dərisində olub, istinad funksiyasını yerinə yetirir. Bu toxumanın növ müxtəlifləri qığırdaqüstlüyündə, sümüksüylüyündə bir çox orqanların qişalarında və kapsulasında olur.

Sıx formalaşmamış toxumada liflər nizamsız yerləşir. Sıx formalaşmış birləşdirici toxumada liflər bir istiqamətdə bir-birinə paralel yerləşir. Liflərin çox və azlığından asılı olaraq, elastiki və kollogen sıx formalaşmış birləşdirici toxumalar olur. Şəkil 16.

Sıx formalaşmış elastiki toxuma sarı bağda, xüsusən ənsə bağında olur. Bu toxumada bir tərəfə dartılmış elastiki liflər çox olur. Elastiki liflərin çoxluğu toxumaya sarı rəng verir.

Kollogen toxumadan fərqli olaraq bu toxumada müxtəlif sıralı lif dəstləri olmur, bir növ rezin tesmanı xatırladır.

Sıx formalaşmış toxumada liflər sıx, bir-birinə paralel yerləşərək, birinci sıralı liflər əmələ gətirir. Liflər arasında sıxılmış vəziyyətdə fibrositlər olur. Bir necə birinci sıralı lif dəstəsi birləşib ikinci sıralı lif dəstəsini yaradır və bunun üstü boş birləşdirici toxumadan olan zərif endotenon qatı örtür. İkinci sıralı lif dəstəsi birləşərək qalın qat olan peritenonla örtülmüş III sıralı lif dəstəsini əmələ gətirir. Kollogen sıx formalaşmış birləşdirici toxuma vətərləri əmələ gətirir. İri vətərlərdə IV sıralı lif dəstəsi olur. Peritenon və endotenonda vətər toxumalarını qidalandıran qan damarları və sinirlər olur. Şəkil 17.

Retikulyar-tor birləşdirici toxuma

Tor birləşdirici toxuma çıxıntılı retikulyar hüceyrələrdən və retikulyar liflərdən təşkil olunmuşdur. Retikulyar liflər biri-digərilə çarpazlaşaraq, tor əmələ gətirir, torun gözcüklərində toxuma mayesi və müxtəlif azad hüceyrə elementləri olur. Retikulyar toxuma qan yaradan orqanların stromasını yaradır, az miqdarda qaraciyərdə, selikli qişaların epiteli altı birləşdirici toxuma qatında olur. Retikulyar hüceyrələr mezenximositlərdən inkişaf edir, forması ulduzvaridir. Bu hüceyrələr bölünmək qabiliyyətinə malik deyil, ionlaşdırıcı şüaların təsirinə çox davamlıdır. Retikulyar liflər retikulusitlərin törətdiyi məhsuldur, nazik liflər olub, şaxələnir və tor əmələ gətirir. Retikulyar toxuma nəinki istinad funksiyasını, eyni zamanda trofik və mühafizə funksiyalarını da yerinə yetirir. Qocalan orqanizmde retikulyar toxuma azalır, birləşdirici toxumanın liflərlə zəngin digər növünə çevrilir. Retikulyar toxumadan daima qan keçir, onun hüceyrələri yabanı zülallarla ilkin təmasda olur, onları tutur və özləri də makrofaqlara çevrilir (şəkil 18).

Qığırdaq toxuması

Qığırdaq toxuması istinad funksiyası yerinə yetirir. Bu toxuma oynaq səthlərindən başqa qalan hər yerdə sıx birləşdirici toxumadan təşkil olunmuş qığırdaqüstlüyü ilə örtülüdür. Bu toxuma yüksək turgor vəziyyətində olan iri hüceyrələrdən və sıx konsistensiyalı hüceyrə ara maddəsindən təşkil olunmuşdur. Bu toxumanın hüceyrələri xondrositlər adlanır. Hüceyrə ara maddəsinin quruluşundan asılı olaraq qığırdaq toxumasının üç növü hialin, elastiki və lifli qığırdaq mövcuddur.

Hialin qığırdaq. Bu qığırdaq ən geniş yayılmış növdür. Rüşeym skeletinin çox hissəsi hialin qığırdaqdan ibarətdir. Yaşlılarda oynaq, qabırğa, burun arakəsməsi, döş və xəncərvari qığırdaq, qırtlaq, traxeya və bronxlar hialin qığırdaqdan təşkil olunmuşdur. Bu qığırdağın rəngi süd kimi ağ, yaxud şəffaf mavi olur. Qığırdağın üstü perixondrom adlanan qığırdaq üstlüyü ötürür. Qığırdaq üstlüyündə xırda, uzununa dartılmış xondroblastlar və kollogen lif dəstəsi olur. Yetişmiş xondrositlər mərkəzdə yerləşir və iri yumru nüvəlidir. Hüceyrə ara maddəsində 70% fibrilyar zülal olan kollogen və 30% amorf maddə olur. Hialin qığırdağın kollogen lifləri digər qığırdaq toxumaların liflərindən nazik olub, 10nm diametrində fibrillərdən təşkil olunmasına görə fərqlənir. Xondrositlər izogen hüceyrə qrupları şəklində yerləşir. Bir kapsulada 2-4 xondrosit olur. Hüceyrə ara maddəsindəki kollogen fibrillər adi işıq mikroskopu ilə seçilmir. Amorf maddədə zülallar və turş mukopolisaxaridlər olur. Normada hüceyrə ara maddəsində qan damarları olmur, onun qidalanması diffuz yolla gedir. Şəkil 19.

Elastiki qığırdaq xarici qulağı, yevstax borusunu, qırtlağın pazvari və buynuzvari qığırdaqları əmələ gətirir. Hialin qığırdaqdan hüceyrə ara maddəsində, kollogen və elastik liflərin olmasına görə fərqlənir. Elastiki liflər qarışıq yerləşir, izogen hüceyrə qrupları olur. Şəkil 20.

Lifli qığırdaq budun girdə bağında, fəqərə ara menisklərdə və vətərlərin sümüklərə bəndləndiyi yerdə olur.

Lifli qığırdaq vətəri xatırladır, hüceyrə ara maddəsində kollogen lif dəstələri paralel yerləşir. Bu növ qığırdaq hialin və sıx birləşdirici toxuma arasında keçid formasındadır. Şəkil 21.

Qığırdaq toxumasının inkişafı mezenximanın bərkiməsi və skelet toxumasına çevrilməsilə başlayır. Torvari yerləşmiş mezenxim hüceyrələri sürətlə çoxalır, həcmən böyüyərək, bir-birinə yaxınlaşır və qığırdaq önu toxumaya çevrilir. Axırda hüceyrə ara maddəni sintez edən xondroblastlar yaranır. Bu ilkin qığırdaq toxuması adlanır. İstinad funksiyanı ifadə edən hüceyrərə maddəsindən kollogen liflər differensasiya olunur. Axırda xondromukoid zülalları əmələ gəlir. Qığırdaq inkişaf etdikcə birləşdirici toxuma dartılaraq onun üstünü örtən qığırdaq üstlüyü əmələ gətirir. Qığırdaqüstlüyünün hüceyrələri çoxalaraq, tədricən su ilə zəngin olan hüceyrələrə çevrilir. Beləliklə, qığırdağın əmələ gəlməsi hüceyrələrin amitotik bölünməsi və hüceyrərə maddə sintez etməsilə yaranır. Belə inkişaf daxildə gedir və intersitsial boy vermə adlanır. İkinci yolla qığırdağın yaranması qığırdaqüstlüyündə qığırdaq toxuma qatlarının əmələ gəlməsi hesabına olur. Buna isə xaricdən qığırdaqlaşma deyilir.

Qığırdaq toxumasının regenerasiyasında qığırdaq üstünlüyünün kambial hüceyrələri əsas rol oynayır. Cərrahi əməliyyatlar zamanı qığırdaqüstlüyünün iç səthinin zədələnməsi regenerasiyanın gedişini zəiflədir.

Eyni növ heyvanda qığırdaq birindən digərinə köçürülsə, qığırdaq yeni sahibdə uzun müddət yaşayır, bu isə qığırdağa qida maddələrin az daxil olması ilə əlaqədardır. Qığırdaq 4° temperaturda izotonik məhlullarda 40 gün yaşayır. Belə məhlulların tərkibində qeyri-üzvi duzlar və qlükoza olur.

Sümük toxuması

Bu toxuma istinad, mühafizə, qanyaratma funksiyaları yerinə yetirir və maddələr mübadiləsində iştirak edir.

Orqanizmdə olan kalsiumun 97% sümük toxumasında yerləşir. Ümumiyyətlə sümük toxumasının quru maddəsinin 65-70%-ni mineral maddələr təşkil edir. Sümük toxuması da başqa birləşdirici toxumalar kimi hüceyrələrdən və hüceyrərə maddəsindən ibarətdir. Sümük toxumasında dörd növ hüceyrə: osteositlər, osteogenlər, osteoblastlar və osteoklastlar olur. **Osteogenlər** osteogenezin erkən mərhələsində mezenximositlərin spesifik differensiasiyası nəticəsində yaranır. Bu hüceyrələr sümük üstlüyündə yerləşir. Bunların nüvəsi ovalvaridir, xromatini azdır. Bu hüceyrələr sümük üstlüyündən başqa, havers kanallarının endostunda və sümük toxumasının formalaşdığı digər zonalarda da olur. Osteogen hüceyrələr çoxalaraq, differensiasiya olunub, osteoblastlara çevrilir.

Osteoblastlar sümük toxumasının hüceyrə ara maddəsinin kollageni glükkozoaminoglikoganları və zülalları sintez edir. Bu hüceyrələr kubvari və ya prizmatik formada olur. Həmin hüceyrələrin nazik çıxıntıları bir-birlə anastomozlaşır və formalaşmaqda olan sümük atmaların üstündə yerləşir. Sümük toxumasının həqiqi hüceyrələri osteositlər adlanır.

Osteositlər çıxıntılı hüceyrələr olub, sümük kanalçıqlarında və hüceyrə ara maddənin boşluqlarında yerləşir. Bu hüceyrələrin çoxlu çıxıntıları sümük kanalçıqlarında qonşu osteositlərin çıxıntıları ilə birləşir. Osteositlər yastı, ovalvari olub, uzunluğu 22-55 mkm, eni 6-15 mkm-dir. Sümük kanalçıqları sistemində toxuma mayesi olur. Bu maye sümük hüceyrələrini qida maddələrilə təmin edir. **Osteoklastlar** iri çoxnüvəli hüceyrələr olub, 20-100 mkm diametrində olur. Bu hüceyrələr sümük toxumasının rezorbsiya olunduğu yerdə yerləşir. Bu hüceyrələrin nazik, şaxələnən çıxıntıları olub, hidrolitik fermentlər hasil edir. Bu fermentlər sümük toxumasını dağıdaraq, sümük boşluqlarını əmələ gətirir. Sümük toxumasının hüceyrə ara maddəsi amorf maddədən və kollagen liflərdən ibarətdir.

Amorf maddədə glükoproteidlər, glükozoaminoglikanlar, zülallar, kalsium fosfat və müxtəlif fermentlər olur. Sümük lövhələrinin vəziyyətindən asılı olaraq, süngəri və kompakt sümük toxumaları olur.

Süngəri sümük toxumasında sümük lövhələr bir-birilə müxtəlif bucaq altında birləşir. Süngəri sümüyün gözcüklərində qırmızı sümük iliyi yerləşir.

Kompakt maddədə sümük lövhələr bir-birilə sıx yerləşir. Kompakt maddə borulu sümüklərin diafizində yerləşir. Diafizdə bu maddə üç qat: xarici ümumi sümük lövhələr sistemi, osteon və daxili ümum sümük lövhələr sistemi yaradır.

Osteon qatda osteonlar və arakəsmə lövhələr olur. Osteon 4-20-yə qədər bir-birinin üstünə geyindirilmiş boruvari sümük lövhələrindən ibarətdir. Osteonların mərkəzində kanal olur. Bu kanalla qan damarı hərəkət edir. Bu kanal Havers kanalı adlanır. Kanallar bir-birindən əsas maddənin sement xətti ilə aralanar. Osteonlar arasında arakəsmə sümük lövhələri sistemi olur. Sümükdə eninə yerləşən Folkman kanalları da olur. Bu kanallarda qan damarları yerləşir və sümük toxumasını qidalandırır. Şəkil 22.

Sümüküslüyü periost adlanır. Periost xarici qat olub sıx birləşdirici toxumadan ibarətdir. Daxili qatda kollogen, elastiki liflər, osteoblastlar, osteoklastlar və qan damarları olur.

Daxili sümüküslüyü endost adlanır. Endost birləşdirici toxumadan təşkil olunmuşdur, sümük iliyi yerləşən kanalın daxili səthini örtür, tərkibində kollogen liflər osteoblastlar və osteoklastlar olur.

Sümük toxumasının inkişafı və regenerasiyası. Osteogenez iki tipdə: bilavasitə birləşdirici toxumadan inkişafı, qığırdaqdan inkişafı yəni enxondrial olur.

Kəllənin örtük sümükləri az differensasiya olunmuş birləşdirici toxumadan inkişaf edir. Bu tip sümükləşmə zar mərhələsinin olması ilə xarakterizə olunur. Bu mərhələdə

gələcək sümüyün yerində sürətlə çoxalan xırda hüceyrələrlə və kollogen liflərlə zəngin birləşdirici toxuma yaranır. Bu hüceyrələr əvvəl fibroblastlara oxşayır sonra həmin hüceyrələr osteoblastlara çevrilir. Osteoblastlar iri hüceyrələr olub, çixıntılara malikdir. Bunlarda hüceyrə ara maddəsinin zülallarını sintez edən endoplazmatik şəbəkə güclü inkişaf etmişdir. Yeni əmələ gəlmiş hüceyrə ara maddəsi mukoproteidlərdən və kollogendən ibarətdir. Hüceyrə ara maddəsi formalaşmış qurtarandan sonra osteoblastlar az fəal osteositlərə çevrilir. Kollogen liflərə mineral maddələrin çökməsinə mukopolisaxaridlər mane olur. Belə osteoid toxuma yumşaq olub, bıcaqla asan kəsilir. Sonra toxumada üzvi fosfatları parçalayan və mineral maddələrin çökməsinə təmin edən çoxlu miqdarda fosfataza toplanır. Eyni zamanda bu mərhələdə mukopolisaxarid molekulları parçalanır və onların qalıqları həll olur. Nəticədə hüceyrə ara maddəsinin 65 -99%-ni kollogen təşkil edir. Sonra hüceyrə ara maddəsinə kalsium duzları çökür. Duzların çökməsi bir necə saata başa çatır. Bu yolla süngəri sümüklər yaranır. İlk süngəri sümük toxuması çarpazlaşan, şaxələnən atmalardan ibarət olub, bunların arasında qan damarları və gələcəkdə sümük iliyinə çevrilən az differensasiya olunmuş birləşdirici toxuma hecyrələri olur.

Bu tip ostogenez əvvəlki tip sümükləşmədən qığırdağın dağılması ilə müşayiət olunur. Qığırdaq toxuması sümük toxumasına nisbətən istinada ehtiyacı çox olan ətraflarda daha tez inkişaf edir. Bu toxuma qan damarları olmadığı üçün tez deqnerasiya olunur və sümük toxuması ilə əvəz olunur. Sümük toxumasının inkişafı qığırdaqüstlüyündə qan damarlarının əmələ gəlməsilə, kambial hüceyrələrinin yaxınlaşması ilə başlanır. Bu hüceyrələr sümük toxumasını yaradan az qidaya ehtiyacı olan osteoblastlara differensasiya olunur.

Degenrasiya olunmuş qığırdağa qan damarları və az differensasiya olunmuş birləşdirici toxuma hüceyrələri bitişir.

Bu hüceyrələrin bir qismi osteoblastlara çevrilir. Osteoblastlar deqenrasiya olunmuş qığırdağı əridir, kanallar əmələ gətirir. Kanalın daxili səthini osteoblastlar ötürür. Bu hüceyrələr sümük əmələ gətirir. Bu yolla yaranan sümükləşmə enxondral sümükləşmə adlanır.

Borulu sümüklərin diafizində süngərvari quruluşa malik kobud lifli sümük toxuması əmələ gəlir, enxondrial sümükləşmə baş verir. Borulu sümüklərin yaranmasının ilkin dövründə aşağıdakılar baş verir:

1. Əvvəl qığırdaq toxuması skelet funksiyasını yerinə yetirir.

2. Kobud lifli sümük manjet yaranır, bu da qığırdağın eninə inkişafını məhdudlaşdırır.

3. Qığırdağın deqenrasiyası başlanır, qığırdaq atmalar suyu itirir, bərkiyir və kirəşlənir.

4. Qığırdaq damarlarla əhatə olunur, əvvəl diafizdə sonra isə epifizdə enxondrial sümükləşmə baş verir.

5. Sümük manjetinin süngəri maddəsi və endoxondrial sümük kompakt qatla örtülür. Bu qat sümükləşmədən inkişaf edir.

Sümük toxuması qırıldıqda damarlar partlayır və sınıq yerinə yaxın sümük qida almadığı üçün ölür. Yaşayan toxumada 48 saat endostun və sümük üstünlüyünün kambial hüceyrələri kütləvi olaraq mitotik çoxalır, qırılmış sümüyün uclarını birləşdirən sümük döyənək əmələ gəlir. Qan damarlarının bərpa olunduğu sahədə kambial hüceyrələr osteoblastlara differensasiya olunur, sınıq yeri birləşdirən cavan sümük toxuması atmaları əmələ gəlir. Qan damarlarının inkişafı gecikdiyi yerdə qığırdaq toxuması inkişaf edir. Bu toxuma sonra enxondrial sümükləşir. Regenrasiyanın ilk 10 günü məsul dövrüdür. Çünki kambial hüceyrələr bu dövrdə sürətlə çoxalır.

Bu dövrdə rentgen şüalarının güclü təsiri çoxalan hüceyrələri zədələyir, regenrasiya gecikir. 2-3 həftəyə hüceyrələrin çoxalması qurtarır və regenrasiya prosesinə

rentgen şüaların təsiri o qədər də zərərli olmur.

Sümüküstlüyü – periost xarici və daxili qatlardan ibarətdir. Daxili qatda kollogen, elastiki liflər, osteoblastlar, osteoklastlar və qan damarları olur. Xarici qat folkman kanalları ilə sümüyə, sümük toxumasına və sümük iliyinə daxil olur. Periostun xarici qatı sıx birləşdirici toxumadan əmələ gəlmişdir. Bu qat bilavasilə əzələ vətərləri ilə bağların kollogen lifləri ilə əlaqədardır. Sümüküstlüyünün kollogen liflərinin bir qismi sümük toxumasını deşən liflər kimi daxil olur və sümüküstlüyünün sümüyə mexaniki bəndlənməsini təmin edir.

Sümük iliyi kanalının daxili səthini örtən birləşdirici toxuma qatı endost adlanır. Endostda osteoblastlar və sümük iliyinə keçən nazik kollogen lif dəstləri olur.

Əzələ toxumaları

Əzələ toxumasının xarakter xüsusiyyəti iradi və qeyri irada olaraq birtərəfli istiqamətlənmiş yığılmasıdır. Bu proses xüsusi yığıcı aparat hesabına olur, buna ATF-nin hidrolizi zamanı alınan ererji sərf olunur. Əzələ toxumasının yığıcı elementlərinin formasının dəyişməsi onların tərkibindəki aktin və miozin zülallarının qarşılıqlı təsirinin nəticəsidir. Əzələ toxumasının quruluş elementləri mitoxondrilərlə zəngin olub, çoxlu qlikogen və mioglobine malikdir. Əzələ toxuması quruluş xüsusiyyətlərinə, funksiyasına, yerləşmə yerinə və genezinə görə üç növ müxtəlifliyinə ayrılır: saya, eninə zolaqlı, neyroqlial, yaxud epitelial mənşəli əzələ toxuması.

Eninə zolaqlı əzələ toxuması skelet və ürək əzələsinə ayrılır. Ürək əzələsi işçi və keçirici əzələyə ayrılır. Üçüncü növ əzələyə tər, süd, tüpürcək vəzlərinin mioepiteliositləri, qüzhəli qişanın miopigmentositləri və göz bəbəyini daraldan əzələ aiddir. Əzələ toxuması 5 mənbdən: mezenxima, epidermal, neyral, selomik və somatik (miotomlar) inkişaf edir. İlk üç mənbdən yaranan əzələ toxuması saya əzələyə,

4-cü və 5-ci mənbədən yaranan əzələ eninə zolaqlı əzələyə aiddir.

Saya əzələ toxuması

Saya əzələ toxuması mezenximadan inkişaf edir. Funksiyası vegetativ sinir sistemi ilə idarə olunur və qeyri iradi əzələdir. Bu toxumanın maya hüceyrələri fibroblastlara qohumdur. Bu hüceyrələr fibroblastlar kimi qlükozoaminoqlıqlanlar və kollogen molekulları sintez edir.

Saya əzələ hüceyrələri iyvari, uzunluğu 10-500 mkm, qalınlığı 10 mkm-dır. Nüvə çubuqvari olur, hüceyrə mərkəzində yerləşir. Ümumi əhəmiyyətli orqanellərdən ən çox mitoxondriyə olur. Holci kompleksi və endoplazmatik şəbəkə zəif inkişaf etmişdir. Bu isə onların sintetik fəaliyyətinin zəifliyi ilə əlaqədardır. Sitoplazmada çoxlu pinositoz qovuq və kaveollar yaradır. Bunların köməyi ilə sitoplazmaya kalsium ionları daxil olur. Ribosomlar səpələnmiş formadadır, sitoplazmada qlükogen dənələri olur.

Yığıcı aparatı miofilamentlər olub, hüceyrənin kənarında boylama istiqamətdə yerləşir. Miofilamentlər aktin, miozin və ara filamentlərə ayrılır. Miozin miofilamentlərin qalınlığı 17 nm, aktin miofilamentlərin qalınlığı 7 nm, ara miofilamentlərin qalınlığı isə 10 nm dır.

Hər bir miosit üstədən bazal zarla örtülüdür. Hər bir miositin ətrafında kollogen və elastiki liflərdən endomiziy formalaşır. Bu miositlərin birləşməsini təmin edir və hüceyrələrin yığılmasına endomiziy mane olmur. Hüceyrələrin bazal membranına retikulyar liflər bəndlənir. Saya əzələ toxuması boşluqlu orqanların, qan və limfa damarlarının divarında qatlar əmələ gətirir.

Əgər əzələ layında birləşdirici toxuma zəifdirsə, onda miositlər desmosom tipində birləşir. Əzələ layında bir miosit bir necə miositlə təmasda olur. Bu təmas sinir impulsunun tez yayılmasını təmin edir. Daxili orqanların divarında əzələ layları əzələ qişaları əmələ gətirir.

Saya əzələ toxumasının regenerasiyası, funksiyası güclənəndə kompensator hipertrofiya kimi əmələ gəlir. Bu proses fizioloji regenerasiyadır. Bu proses ən çox boğazlıq zamanı balalıq divarında olur. Fizioloji regenerasiya zamanı miositlərdə sintetik proseslər güclənir, nüvə fəallaşır, endoplazmatik tor, ribosomlar və kompleks Holcinin miqdarı artır. Bəzi miositlər bölünür, çoxalır. Regenerasiya zamanı miofibroblastlar miositlərə çevrilir. (Şəkil 23).

Eninə zolaqlı əzələ toxumaları

Skelet əzələsi. İradi əzələ olub, lifvari quruluşdadır. Eninə zolaqlıdır. Bu toxuma bədəndə, başda, ətraflarda, qırtlaqda, udlaqda, yem borusunun yuxarı hissəsində, dildə və düz bağırsağın arxa hissəsinin divarında yerləşir. Eninə zolaqlı əzələnin quruluş və funksional vahidi əzələ lifidir. Əzələ lifinin uzunluğu 10-100 mkm, bəzən 12,59 sm olur. Əzələ lifi uzun qaytanvari olub, iki yuvarlaq ucu ilə vətərə keçir. Əzələ lifi sarkoplazmadan ibarətdir. Sarkoplazmada 10-100 qədər nüvə olur. Nüvələr sarkoplazmanın kənarında yerləşir. Sarkoplazmanı sarkolemma örtür. Sarkoplazmada yığıcı aparat orqanellər, əlavələr və hialoplazma olur. Yığıcı aparat boylama istiqamətdə yerləşən miofibrillərdən ibarətdir. Miofibrillər açıq və tünd zolaqlardan ibarətdir. Bir lifdə miofibril diskləri eyni səviyyədə qalır. Buna görə də əzələ lifində tünd və açıq zolaqlar görünür.

Polyarizasiya olunmuş işıqda tünd zolaqlarda işığın ikişər sınıması olur. Belə zolaqlar anizotrop yaxud A zolaqları adlanır. Açıq zolaqlar izotrop yaxud I zolaqları adlanır. Hər bir I diskin ortasından tünd zona Z – telefragma keçir. A diskin ortasında açıq zonada tünd H xətti keçir. Tünd xəttin ortasında M- mezofragma yerləşir.

Miofibrilin quruluş vahidi sarkomerdir. Miofibrildə sarkomerlər bir-birinin arxasında yerləşir. Sarkomer miofibrilin elə bir sahəsidir ki, Z xəttindən I diskin yarısından A diskindən və H xəttindən ibarətdir. A diski 5

nm uzunluqda qalın, İ diski isə 1,5 nm uzunluqda nazik miofilamentlərdən təşkil olunmuşdur. Qalın miofilamentlər miozindən, nazik miofilamentlər isə aktin, tropomiozin və tropindən təşkil olunmuşdur.

Sarkomerin istinad aparatı Z və M xətləridir. Əzələ lifində tənəffüs fermentləri, hemoglobinin analoq olan mioglobulin və zülallar olur.

Əzələ lifinin üstündə daxili və xarici qatlardan ibarət sarkolemma yerləşir. Daxili qatı plazmolemmadır. Xarici qat bazal zardan və ona söykənmiş lifli strukturlardan ibarətdir. Bazal zarın xaricində yerləşən birləşdirici toxuma lifləri əzələ lifinin endomiziyi adlanır. Endomiziy qan damarları və sinir lifləri ilə zəngindir. Endomiziy bir qrup lifi örtən perimiziy qışası ilə birləşir. Bir neçə lif dəstəsinin perimiziyi xarici birləşdirici toxuma qışası olan epimiziy ilə birləşir. Epimiziy bir neçə lif dəstəsini əzələ şəklində birləşdirir. Şəkil 24.

Ürək əzələsi. Əzələ toxumasının bu növü qeyri iradidir, ürəyin orta qışasını əmələ gətirir, mezodermmanın visseral vərəqindən inkişaf edir. Bu əzələnin hüceyrələri kardiomyositlər adlanır. Bu hüceyrələr bir-birilə öz qurtaracaqları ilə birləşərək, əzələ lifinə oxşar forma yaradır. Qonşu miyositlər arasında Z xəttinə analoji olan ara disklər yerləşir. Bu disklər ürək əzələsinin mexaniki davamlılığını təmin edir və kardiomyositlər arasında elektrik əlaqəsi yaradır.

Kardiomyositlərin quruluş və funksiyasından asılı olaraq ürək əzələsi işçi və keçirici əzələyə ayrılır. İşçi əzələ ürək əzələsinin çox hissəsini təşkil edir. Kardiomyositlərin bir-birilə birləşməsi çıxıntılar və ya anastomozlarla olur. Hüceyrələr bir nüvəli, bəzən iki nüvəli olur. Nüvə ovalvari olub, mərkəzdə yerləşir, sitoplazmada miofibrillər, orqanellər, əlavələr və hialoplazma yerləşir. Mitoxondrilər, Holci kompleksi və endoplazmatik şəbəkə yaxşı bilinir, əlavələrdən glikogen və lipofussin piqmenti dənələri olur.

Lipofussin piqmentinin miqdarı yaşıla əlaqədar mütənasib olaraq artır. Hüceyrənin periferiyasında miofibrillərdən ibarət yığıcı aparat yerləşir. Miofibrillər əzələ toxumasında olduğu kimi anizotrop və izotrop disklərdən təşkil olunmuşdur, diametri 1-3 mkm-r və eninə zolaqlıdır. Plazmolemma Z xətti səviyyəsində daxilə qabararaq T sistemin borucuqlarını əmələ gətirir. Plazmalemma F sisteminə və ürək miositlərinin daxilinə keçən depolyarizasiya dalğası aktin miofilamentlərinin miozin miofilamentlərə görə sürüşməsinə təşkil edir. Nəticədə əzələ toxuması yığılır.

Keçirici əzələ hüceyrələri işçi əzələ hüceyrələrinə nisbətən böyük diametrə malikdir, armudvari və ya uzunsov olub, anastomazlarla zəngindir. Nüvə açıq rəngdə olub, xromatini azdır, mərkəzdə yerləşir, nüvəciklər aydın görünür. Sitoplazmada glikogen çox, mitoxondrilər az olur, miofibrillər hüceyrə kənarında yerləşir, eninə zolaqlıdır, mioglobulin və digər hüceyrə sturukturları az olur. İşçi miositlərlə keçirici miositlər desmosom və ya yarıqvari kontakla birləşir. Keçirici əzələ ürəkdə oyanmanı keçirir.

Xüsusi əzələ toxulması tər, piy süd vəzilərinin tərkibinə daxil olan hüceyrələrdir. Bu hüceyrələrdə miofilamentlər yığıcı zülallardan təşkil olunmuşdur və epileli toxumasından inkişaf edir. Neyroglial mənşəli əzələ toxuması hüceyrəvi quruluşa malik olub, göz bəbəyini daraldır və gözün qüzehli qişasında yerləşir.

Sinir toxuması

Sinir toxuması - spesifik, yüksək, differensasiya olunmuş, toxuma olub orqanizmin əsas inteqrasiya sistemi olan sinir sistemini formalaşdırır. Sinir sisteminin funksiyası sinir hüceyrələrinin xüsusiyyətlərindən asılıdır. Sinir hüceyrələri oyanmanı refleks qövsünün neyronları ilə işçi orqana çatdırır və bu yolla orqanizmin xarici mühütlə əlaqəsini təmin edir. Sinir toxuması spesifik funksiyanı

yerinə yetirən neyronlardan trofik, mühafizə və istinad funksiyaları yerinə yetirən neyroqliya elementlərindən ibarətdir.

Sinir toxumasının inkişafı

Sinir toxuması embriogeneza zamanı ektodermanın dorsal qalınlaşması olan sinir lövhəsindən formalaşır. Sinir lövhəsi sinir borucuğuna, sinir darağına və sinir qatına differensasiya olunur. Embriional inkişafın axıncı mərhələlərində sinir borucuğundan baş və onurğa beyin yaranır.

Sinir darağından hissi düyünlər, simpatik sinir sistemi düyünləri, dərinin melanositləri və DES –in hüceyrələri- enteroxmafinositlər, qalxanabənzər vəzin Ka – hüceyrələri, böyükrəküstü vəzin qabıq maddəsinin xromaffin hüceyrələri və insulositlər formalaşır.

Sinir qatı isə qoxu, eşitmə orqanlarının və hissi gangliylərin formalaşmasında iştirak edir.

Sinir borucuğu inkişafın erkən mərhələsində bir qat prizmatik hüceyrələrdən ibarətdir. Sonra bu hüceyrələr çoxalaraq daxili ependima, orta mantiy, kənar örtük qatlarını əmələ gətirir. İlk iki qat fəal çoxalan hüceyrələrdən olub, xarici və daxili qatlara ayrılır. Xarici qat ependim və manti qatdakı hüceyrələrin çıxıntılarından ibarətdir, daxili qatın hüceyrələri isə onurğa kanalının daxili səthini örtən ependim hüceyrələrinə çevrilir. Mantiya qatının hüceyrələri neyroblastlara və spongioblastlara çevrilir. Neyroblastlardan neyronlar, spongioblastlardan isə astrositlər və oligodendroqliositlər yaranır. Differensasiya prosesində neyroblastlar armudvari forma alır, əvvəlcə neyriti, sonra isə dendritləri formalaşır.

Sinir hüceyrələri

Sinir hüceyrələri sinir sisteminin müxtəlif şöbələrində formasına, ölçülərinə və funksiyasına görə fərqlənir. Funksiyasına görə hissi, hərəkəti və aralıq neyronlar olur.

Hissi neyronlar xarici və ya daxili mühütün təsirini sinir impulsu kimi toplayıb hərəkəti neyronlara ötürür, hərəkəti neyronlar isə bu oyanmanı işçi orqana ötürür. Ara neyronlar refleksi qövsünün tərkibində hissi və hərəkəti neyronlar arasında müxtəlif funksiyalar yerinə yetirir. Sinir sisteminin müxtəlif şöbələrinin neyronları forma və ölçülərinə görə spesifikdir. Beyinciyin dənəli neyronlarının perikarionun diametri 4-6 mkm, baş beyin qabığının piramidal neyronlarının perikarionu isə 130 mkm-dir.

Neyronları xarakterizə edən əlamətlərdən biri də onların çıxıntılarıdır. Çıxıntılar refleksi qövsünü təşkil edən neyronlar arasında əlaqə yaradır. Yerləşmə yerindən asılı olaraq neyronların çıxıntılarının uzunluğu bir neçə mikrondan 1-1,5 nm-ə qədər olur.

Neyronların çıxıntıları funksional cəhətdən dendritlərə və neyritə ayrılır. Dendritlər qısa, ağac budağı kimi şaxələnən çıxıntılar olub, qıcığı qəbul edib hüceyrənin cisminə ötürür. Neyrit isə bir dənə uzun çıxıntı olub, sinir impulsu başqa orqana və ya neyrona ötürür.

Çıxıntılarının sayına görə neyronlar bir, iki və çox çıxıntılı olur.

Bir çıxıntılı yəni unipolyar neyrositin çıxıntısı aksondur, bu da sinir impulsu digər neyrona ötürür. Məməlilərdə unipolyar neyron dendritlər əmələ gələnə kimi olan neyroblastlardır.

Bipolyar neyronun bir neyriti, bir dendriti olur. Bu neyronlar məməlilərdə gözün tor qişasında daxili qulağın spiral ganglisində və s. olur. Bipolyar neyronlara kranial və spinal hissi sinir düyünlərinin yalançı unipolyar neyronları da aiddir. Belə neyron perikarionundan əvvəl bir uzun çıxıntı ayrılır, həmin çıxıntı T şəklində haçalanaraq, ətrafa gedən dendritlər və onurğa beyinə gedən neyriti əmələ gətirir.

Neyronların nüvəsi iri, ovalvari olub perikarionun mərkəzində yerləşir. Nüvədə iri nüvəcik və dispers olunmuş xromatin olur.

Neyroplazmada orqanellərdən neyrofibrillər, Holci kompleksi, xromofil maddə, mitoxondrilər və sentrosoma olur. Neyronun üstünü plazmalemma – neyrolemma örtür. Bu qişada depolayarizasiya dalğası qanunauyğun olaraq, dendritlərdən perikariona və neyritə ötürülür.

Neyrofibrillər neyrofilamentlərdən ibarət lifli strukturlar olub, perikarionda qarışıq, aksonda isə bir-birinə paralel yerləşir.

Xromatofil maddə neyronun perikarionunda əsası boyalarla tünd boyanmış müxtəlif ölçü və formada kəltənlər şəklində yerləşir. Xromatofil maddədə RNK çox olur. Neyronun neyroplazmasında dənəli endoplazmatik şəbəkə çox olur, bu da onun perikarionunu və uzun çıxıntılarını saxlamaq üçün lazım olan zülal sintezinin güclü olması ilə izah olunur. Neyroplazma perikariondan çıxıntılara sutkada 1 mm sürətlə hərəkət edərək onların tamlığını və funksional fəallığını təmin edir.

Sinir sisteminin müxtəlif şöbələrində neyronların dənəli endoplazmatik şəbəkəsinin sisternalarının sıxlığı və istiqaməti fərqlənir. Onurğa beynin hərəki neyronlarının bazofil maddəsinin kəltənləri iri və bucaqvari olub, nüvə ətrafında sıx, xırda kəltənlər isə hüceyrə kənarında yerləşir. Spinal ganglilərin hissi hüceyrələrində bu maddə kiçik kəltənlər və ya dənəvər tor kimi yerləşir.

Embrional inkişaf dövründə neyroplazmanın həcmi kəskin artır, RNK-nın miqdarı çoxalır və buna müvafiq olaraq bazofil maddə də artır. Holci kompleksinin elementləri yastı sisternalar, vakuolalar və mikroborucuqlar kimi görünür.

Mitoxondrilər çöpvari formada olub, neyroplazmada, çıxıntılarda və neyronlararası sinapslarda olur.

Sentrosoma iki sentrioladan ibarətdir. Sinir sisteminin bütün şöbələrinin neyronlarında sentrosoma mövcuddur.

Neyroqliya

Neyroqliya elementləri istinad, sərhəd, trofik, sekretor və mühafizə funksiyalarını yerinə yetirir. Neyroqliya **makroqliyaya** və **mikroqliyaya** ayrılır. Maqroqliyaya endimositlər, astrositlər, oligodendrogliositlər aiddir. Bu hüceyrələr sinir borucugunda neyronlarla eyni vaxtda inkişaf edir. Ependimositlər baş beyin mädəciklərinin və onurğu beyin kanalının daxili səthini örtür. Bu hüceyrələr kubvari və ya prizmatik olub, sərbəst boşluğa baxan qütbündə kipriklərə, əks qütbündə isə uzun çıxıntılara malikdir. Uzun çıxıntılar damarların xarici səthinə çataaraq, mərkəzi sinir sisteminin sinir və digər toxumaları arasında sərhəd membranı əmələ gətirir. Bu hüceyrələrin hasil etdiyi müxtəlif bioloji fəal maddələr mərkəzi sinir sisteminin boşluqlarına və qana daxil olur.

Astrositlər uzun və qısa çıxıntılı olur. Qısa çıxıntılı astrositlər mərkəzi sinir sisteminin boz maddəsində olur. Bu hüceyrələrin nüvəsi iri, xromatini az olub, çoxlu şaxələnən çıxıntılara malikdir. Neyroplazmada endoplazmatik şəbəkənin sisternaları, sərbəst ribosomlar az, mitoxondriylər isə çoxdur. Qısa çıxıntılı astrositlər sinir toxumasının maddələr mübadiləsində iştirak edir və sərhəd funksiyasını yerinə yetirir. Bu hüceyrələr mərkəzi sinir sisteminin istinad aparatını əmələ gətirir.

Uzun çıxıntılı yaxud lifli astrositlər mərkəzi sinir sisteminin ağ maddəsində olur. Bu hüceyrələrin perikarionu həcmən çox böyük olmur və 30-40 nazik, uzun çıxıntıya malikdir. Lifli astrositlər qan damarlarının üstündə və beyin səthində sərhəd zarı formalaşdırır.

Oligodendrogliositlər formaca müxtəlif olub, mərkəzi və periferrik sinir sistemində xarakterik funksional əhəmiyyətə malik qrupdur. Bu hüceyrələr neyronların çismini əhatə edir. Sinir liflərinin, sinir qurtaracaqlarının qışalarının tərkibində olur və onların maddələr mübadiləsində iştirak edir.

Mikroqliya (glial makrofaqlar) daxili mühit

toxumalarının ixtisaslaşmış makrofaq sistemi olub, mühafizə funksiyasını yerinə yetirir. Bu hüceyrələr mezenximadan inkişaf edir, çıxıntılıdır, amöbvari hərəkətdə olduğu üçün çıxıntılar daimi deyil. Nüvə xromatinlə zəngin olub, dartılmış formadadır. Hüceyrələr fəallaşanda yuvarlaqlaşır. Mikroqliya hüceyrələri mərkəzi sinir sisteminin ağ və boz maddələri üçün xarakterikdir.

Sinir lifləri

Sinir hüceyrələrinin çıxıntıları onların əhatə edən neyroqliya hüceyrələri ilə birlikdə sinir liflərini əmələ gətirir. Sinir hüceyrələrinin çıxıntıları ox slindri, onların üstünü örtən hüceyrələr isə (lemmosit, svan hüceyrələr) neyrolemmositlər adlanır. Sinir lifləri quruluşundan, morfoloji xüsusiyyətlərindən asılı olaraq, mileinli və mielinli sinir liflərinə ayrılır.

Mielinsiz sinir lifləri vegetativ sinir sistemi üçün xarakterikdir. Lemositlər sinir lifi üstündə sıx yerləşərək, fasiləsiz qaytan əmələ gətirir. Mielinsiz sinir lifində müxtəlif sinir hüceyrələrinin sinir liflərinin ox silindirləri olur, sərbəst olaraq, bir sinir lifi tərg edib qonşu lifə keçir. Sinir lifi formalaşanda qliya hüceyrələrinin bir-birinə yaxınlaşan plazmalemmasını əmələ gətirir. Büküslərdə lemositlərin plazmolemması ikişər membran əmələ gətirir. Bu mezakson adlanır. Ox slindri mezaksondan sallanmış vəziyyətdə olur.

Mielinli sinir liflərinin diametri 1-20-mkm-dir. Bunlarda bir dənə neyritin ya da dentritin ox slindri olur. Ox slindri fasiləsiz yerləşən lemositlərin əmələ gətirdiyi qişayla örtülüdür. Qişada daxili qalın mielin qatı və nazik xarici qat olur. Xarici qat lemositlərin nüvələrindən və sitoplazmadan yaranır. İki lemositin sərhəddində bu qat nazikləşir, Ranve boyuncuğu adlanır. İki boyun arası düyün ara seqment adlanır. Bu seqmentin plazmolemması bir lemositə müvafiq gəlir. Mielinli sinir lifinin xarici qişası nevrilema adlanır. Mielinli sinir lifi xaricdən bazal zarla örtülüdür. Bazal membrana birləşdirici toxuma kollogen

lifləri bəndlənir.

Sinir lifinin ox slindri neyroplazmadan ibarətdir. Neyroplazmada boylama istiqamətində yerləşən neyrofilamentlər və neyrotubullar olur.

Sinir qurtaracaqları

Sinir liflərinin üç aparatları sinir qurtaracaqları adlanır. Bunlar funksional əlamətlərinə görə fərqlənilir. Sinir qurtaracaqları reseptor, effektor və neyronlar arasındakı sinapsların tərkibindəki uç aparatlarına ayrılırlar.

Effektor sinir qurtaracaqlarına eninə zolaqlı və sayə əzələlərdəki hərəkət sinir qurtaracaqları və vəzili orqanların sekretor qurtaracaqları aiddir. Hərəkət sinir qurtaracaqları sinir və əzələ toxumalarının birgə kompleks strukturudur. Hərəkət sinir qurtaracağı onurğa beyinin hərəkət nüvələrindən və ya baş beyinin hərəkət nüvələrindən çıxan aksonların uçları ilə əzələ lifləri arasında olur. Bu qurtaracaqların əzələ və sinir qütbləri olur. Hərəkət sinir lifi əzələ lifi yaxınlığında lemmit nüvələrini və mielin qışasını itirir. Ox slindri bir neçə uc şaxəyə ayrılıb, əzələ lifinə daxil olur.

Əzələ lifinin sarkolemması sinir qurtaracağı nahiyəsində submikroskopiki büküşlər əmələ gətirir, bu büküşlərin hesabına sinir qurtaracağının ikincili sinaptik yarığı əmələ gəlir. Əzələ lifi həmin nahiyədə miofibrilləri və eninə zolaqları itirir. Burada sarkoplazmada çoxlu mitoxondrilər və yumru nüvələr olur. Əzələ lifinin sinir qurtaracağı nahiyəsindəki bu strukturlar əzələ qütbü adlanır. Sinir lifinin ox silindrinin terminal şaxəsində çoxlu mitoxondrilər və sinaps qovuşqları olur. Qovuşqlarda mediator-asetilxolin olur. Aksonun plazmalemmasının depolyarizasiyası zamanı asetilxolin presinaptik membrandan sinaptik yarığa və postsinaptik membranın xolinoreseptorlarına daxil olub əzələ lifinin qışasında qıcıqlanma əmələ gətirir.

Sayə əzələ toxumasında hərəkət sinir qurtaracaqları sinir lifləri ilə əzələ hüceyrələri arasında xolinergik və

adrenoergik qovuuqları saxlayan sayğacvari genişlənmələr yaradır.

Hissi sinir qurtaracaqları hissi neyronların dentritlərinin uçunda olur. Reseptorlar yerləşmə yerindən və orqanizmin həyat fəaliyyətinin sinir tənziminin xarakterindən asılı olaraq ekstero və intero reseptorlara bölünür. Hissi sinir qurtaracaqları qəbul edilən qıcığın xarakterindən asılı olaraq mexano, xemo, termo və baro reseptorlara ayrılır. Hissi sinir qurtaracaqları quruluşuna görə fərqlənir. Bunlar azad və qeyri azad sinir qurtaracaqlarına ayrılır. Azad qurtaracaqlar yalnız hissi neyronların dentritlərinin terminal qurtaracaqlarından ibarətdir, qeyri azad sinir qurtaracaqlarında isə bundan başqa gliya elementlərində olur. Qeyri azad sinir qurtaracaqlarının birləşdirici toxuma kapsulası ilə örtülü olanları inkapsulyasiya olunmuş sinir qurtaracaqları adlanır. Azad qurtaracaqlar hissi sinirlərin dentritlərinin terminal şaxələri ilə dəri epidermisin hüceyrələri arasında yaranır.

Birləşdirici toxumada hissi sinir qurtaracaqlarının inkapsulyasiya olunmuş və olunmamışları olur. İnkapsulyasiya olunmamış qurtaracaqlar şaxələnən ox silindrinin şaxələrindən və gliya elementlərindən ibarətdir. İnkapsulyasiya olunmuş sinir qurtaracaqları xarakter morfoloji funksional xüsusiyyətlərə və glial elementlərə malikdir. İnkapsulyasiya olunmuş sinir qurtaracaqlarında birləşdirici toxuma kapsulası və gliya elementləri olur. Belə sinir qurtaracaqlarına Vater- Paçin, Meysner, genital cisimciklər və s. aiddir.

Lövhəli cisimcikdə daxili kolba və kapsula olur. Daxili kolba xüsusi lemmitlərdən əmələ gəlmişdir. Kapsulaya hissi sinirin ox silindrinin terminal uçu daxil olur və orda zərif son şaxələrə ayrılır.

Lövhəli cismin kapsulası çoxlu miqdarda birləşdirici toxuma lövhələrindən ibarətdir. Bu lövhələri fibroblastlar və spiralvari yerləşmiş kollogen lif dəstələri təşkil edir. Xarici

kapsula ilə daxili kolba arasında glial hüceyrələr yerləşir. Bu hüceyrələr ox slindirinin şaxələrnində sinapslar əmələ gətirir. Xarici kapsula daxili kolbaya görə yerini dəyişdikdə sinir impulsu yaranır. Lövhəli cisimcik dərinin dərin qatlarında və daxili orqanlarda olur.

Lamisə cisimciyi gliya elementlərindən və aksonun terminal şaxələrindən əmələ gəlir. Bu cisimciyin üstündə zərif birləşdirici toxumadan kapsula yerləşir.

Genital cisimcik cinsiyyət orqanlarında olur. Lamisə cisimciyi kimi qurulmuşdur. Amma lamisə cisimciyindən fərqli olaraq kapsulaya bir yox bir necə ox silindri daxil olur. Ox silindri cisimciyin gliya hüceyrələri arasında şaxələrnir. Termoreseptor olan Krauze kolbası da belə qurulmuşdur. Bunlar qıcıqlananda mediator sinaptik yarığa əzələ lifinin postsinaptik membranın xolinoreseptorlarına təsir edib, impuls əmələ gətirir.

Skelet əzələlərinin reseptorları iyvari olub, kapsula ilə örtülüdür. İyin tərkibinə iki qalın əzələ lifi və dörd zərif lif daxil olur. Qalın liflərin ekvatorial hissəsi nüvə yığıntısı ilə dolu olub, nüvə kisəsi adlanır. Zərif əzələ liflərində nüvə zənciri yerləşir. Hissi sinirin burda iki növü olur. Biri spiralvari qıvrılıb, ekvatorial hissəni əhatə edir. İkinci lif isə anulyar qurtaracaqlar kimi olub, birincinin hər tərəfində salxımvari formadan qurtarır. Birinci qrup sinir qurtaracaqları əzələlərin gərilmə səviyyəsinə və sürətinə reaksiya verir. İkinci qrup sinir qurtaracaqları isə ancaq əzələlərin gərilmə səviyyəsinə reaksiya verir. Əzələ lifinin hər iki qütbündə hərəki sinir qurtaracaqları olur.

Neyronlar arası sinapslar

Sinaps neyronların xüsusi təmas forması olub, sinir oyanmasının birtərəfli ötürülməsini təmin edir. Morfoloji cəhətdən sinapsın presinaptik və postsinartik qütbləri olur. Birinci sinirin uç hissəsi presinaptik, ikinci sinirlə təmas yeri isə postsinaptik qütb adlanır. Kimyəvi və elektrik

ötürücülüynə malik sinapslar da mövcuddur.

Presinaptik qütb asetilxolin, noradrenalin qovuqları, mitoxondriləri, tək-tək sisternaları və bəzən neyrofibrilləri saxlayır. Bu qütb qonşu neyrona sinir impulsu ötürdükdə ekzositoz yolla sinaptik yarığa mediatoru buraxır. Mediator postsinaptik qütbə keçib, onun nüfuz etmə qabiliyyətini və sinir impulsunun generasiyasını dəyişir. Mediator rolunu eyni zamanda adrenalin, serotonin γ amin yağ turşusu və s. yerinə yetirə bilər.

Xolinergik sinaplarda xırda (30-40 nm) şəffaf qovuqlar olur. Qovuqlarda biogen aminlər olur. Adrenergik qovuqlarda iri (50-20 nm) qovuqlar olur. Xolinoergik sinapsların postsinaptik membranında xolinoreseptiv zülal olur. Bu zülal asetilxolinlə qarşılıqlı təsirə girir, membranın keçiriciliyini dəyişərək neyronda sinir impulsu yaradır. Tormuzlayıcı sinapsların mediatoru olan γ amino yağ turşusu postsinaptik membranın ionları keçirməsini azaldır, membran potensialı stabilləşdirir və sinir impulsunun generasiyasını tormuzlayır.

Preganglionar sinir lifinin ikinci neyronla təmas yerindən asılı olaraq, aksosomatik, aksodentrik və aksoaksonal sinapslar olur. Aksosomatik sinapsda bir neyronun aksonu digər neyronun cismilə, aksodentrik sinapsda bir neçə neyronun aksonu digər neyronun dendritilə, aksoaksonal sinapsda bir aksonun cismi digər aksonun cismilə sinaps əmələ gətirir.

İki neyronun cisminin və ya dendritlərin plazmalemması sıx yerləşərsə elektrotonik sinaps yaranır.

Sinir sistemi hissi, ara və hərəkəi neyronların sinapsları ilə birləşərək funksional fəal törəmə olan refleks qövsü yaradır. Sadə refleks qövsü iki neyron dan (hissi və hərəkəi) ibarətdir. Onurgalı heyvanlarda əksər refleks qövslərində hissi və hərəkəi neyronlar arasında çoxlu ara neyronlar da yerləşir.

BÖLMƏ 2

FƏSİL 4. SİNİR SİSTEMİ ORQANLARI

Morfoloji cəhətdən sinir sistemi mərkəzi və periferik sinir sisteminə ayrılır. Mərkəzi sinir sisteminə baş və onurğa beyin, periferik sinir sisteminə isə periferik sinir düyünləri, sinir kötükləri və sinir qurtaracaqları aiddir. Sinir sisteminin reflektor fəaliyyətinin morfoloji substratı refleks qövsü olub, beynin boz maddəsində və periferik sinir düyünlərində yerləşən neyronları zəncir kimi birləşdirir . Sinir sistemi funksional cəhətdən somatik və vegetativ olur. Somatik sinir sistemi bədəni, vegetativ sinir sistemi isə daxili orqanları, damarları və vəzləri innervasiya edir. Sinir sistemi orqanizmin bütün toxuma və orqanların bir-birlə həm də xarici mühitlə əlaqəsini yaratmaqla orqanizmin tamlığını təmin edir.

Sinir sisteminin inkişafı

Sinir sistemi orqanları sinir borusunun qanqlioz lövhəsindən inkişaf edir. Sinir borusunun ön hissəsindən baş beyin, hiss üzvləri, gövdə hissəsindən və ganglioz lövhəsindən onurğa beyin, spinal, vegetativ qanqlilər və orqanizmin xromaffin toxuması inkişaf edir. Sinir borusunun yan şöbələri intensiv inkişaf edərək, dorsal qanadlı və ventral əsas lövhəyə ayrılır, sinir borusunun yan divarlarında ependima, çəpkən qat və kənar örtük formalaşır. Ependima onurğa beyin kanalının daxili səthini örtür, çəpkən qatdan boz maddə, kənar örtükdən isə onurğa beynin ağ maddəsi inkişaf edir. Çəpkən qatın ventral zonasının neyroblastları ventral buynuz nüvələrinin hərəki neyronlarına differensasiya olunur. Hərəki neyronların aksonları onurğa beynindən çıxaraq, ventral kötükləri əmələ gətirir. Dorsal sütunlarda və ara zonada assosiativ nüvələrin neyronları formalaşır. Aksonlar ağ maddədə keçirici yollar əmələ gətirir. Dorsal buynuzlara spinal gangliyənin hissi

hüceyrələrinin neyritləri daxil olur. Spinal, periferik, vegetativ gangliylər və xromafin maddə ganglioz lövhədən yaranır.

Onurğa beyin düyünləri

Embriogenez prosesində ganglioz lövhə üstü birləşdirici toxuma qışası ilə örtülmüş ayrı-ayrı sinir düyünlərinə ayrılır. Embriogenez prosesində ganglioz lövhənin hüceyrələri iki istiqamətdə inkişaf edir. Bunların bir qismi neyroblastlara çevrilir. Bu hüceyrələr isə biopolyar hissi neyronlara differensasiya olunur. Bu neyronların bir dendriti və bir neyriti olur. Adi onurğalı heyvanlarda biopolyar neyronun çıxıntısı başlanğıcda birləşir, sonra isə T hərfi kimi dendritə və neyritə haçalanır. Dendrit qarışıq sinirlərin tərkibində hissi lif kimi periferiyaya, neyrit isə digər neyronların neyritləri ilə onurğa beyin dorsal kötüyünə daxil olur.

Spinal qanqlilərin neyrositlərinin üstü bir qat qliya hüceyrələri-sinir hüceyrələrinin satellitləri ilə örtülü olur. Neyronların kapsulasının xarici qatı zərif lifli birləşdirici toxumadan olub, hüceyrələrinin nüvəsi qliya hüceyrələrindən fərqli olaraq ovalvaridir.

Onurğa beyini

Onurğa beyin onurğa kanalında yerləşir, bir-birindən ventral orta yarıq və dorsal orta arakəsmə ilə ayrılan iki simmetrik hissədən ibarətdir. Mərkəzdə onurğa beyin nüvələrini əmələ gətirən multipolyar neyronlardan ibarət boz maddə, kənarında mərkəzi sinir sisteminin müxtəlif keçirici yollarının tərkibinə daxil olan sinir liflərindən ibarət ağ maddə yerləşir.

Onurğa beyin boz maddəsi boz komissura ilə əlaqələnen iki yarım hissədən ibarətdir. Hər bir yarım hissənin dorsal və ventral buynuzları var. Onurğa beyin bel və döş segmenlərində lateral buynuzlar yerləşir. Boz maddənin iki yarım hissəsini birləşdirən boz bitişmənin

ortasında onurğa beynin mərkəzi kanalı yerləşir.

Boz maddə multipolyar neyronlardan, mielinli , mielinsiz sinir liflərindən və neyrologliya elementlərindən əmələ gəlmişdir. Boz maddədə eyni funksiyanı ifadə edən və eyni qurluşa malik neyronların qrupu onun nüvələrini əmələ gətirir. Morfoloji əlamətlərə, lokalizasiya yerinə və sinir impulsunu keçirməsinə görə neyronlar kötük, daxili və dəstəli neyronlara ayrılır. Kötük hüceyrələrinin neyritləri onurğa beyni ventral kötüklərin tərkibində tərk edir. Daxili hüceyrələrin neyritləri boz maddənin hüceyrələrində sinapslar əmələ gətirir. Dəstəli hüceyrələrin neyritləri ağ maddədə yerləşərək, sinir impulsları onurğa beynin müəyyən nüvələrinə digər seqmentlərinə və baş beynin müəyyən şübələrinə ötürən keçirici yollar əmələ gətirir.

Onurğa beynin boz maddəsində neyronların tərkibinə, sinir liflərinin və neyrologliya elementlərinin xarakterinə görə fərqlənən sahələr olur. Dorsal buynuzlarda süngəri qat, jelatinəbənzər maddə, dorsal buynuzun xüsusi nüvəsi və Klark nüvəsi olur. Süngəri qatda geniş ilgəkli glial əsasə dolmuş xırda dəstəli hüceyrələr olur. Jelatinvari maddə əsasən gliya elementlərindən və az miqdarda xırda lifli hüceyrələrdən təşkil olunmuşdur. Dorsal buynuzun tərkibində arxa buynuzun xüsusi nüvəsi, döş nüvəsi və xeyli diffuz səpilmiş xırda multipolyar neyronlar olur. Dorsal buynuzun xüsusi nüvəsində dəstəli neyronlar olur. Bunların aksonları ön ağ bitişmədən onurğa beynin əks tərəfinə keçərək, ventral onurğa-beyincik və onurğa-talamik yollar əmələ gətirir. Dorsal buynuzda çoxlu xırda multipolyar ara və komissural neyronlar olur. Bunların neyritləri onurğa beynin boz maddəsinin eyni və ya qarşı tərəfində sinapslar əmələ gətirir. Dorsal nüvəni iri hüceyrələr əmələ gətirir, bunların aksonları ağ maddənin yan kötüklərinə daxil olub, dorsal onurğa-beyincik yolu ilə beyinciyə daxil olur.

Boz maddədə neyronların tərkibinə sinir liflərinin və neyrologliya elementlərinin xarakterinə görə fərqlənən

sahələr olur. Boz maddənin dorsal buynuzlarında süngəri qat, jelatinvari maddə, dorsal buynuzun xüsusi nüvəsi, dorsal nüvə və Klark nüvəsi olur.

Boz maddənin dorsal buynuzların süngəri qatında enli torvari gliyal əsasda xırda hissi hüceyrələr yerləşir.

Jelatinvari maddə az miqdarda xırda hissi hüceyrələrə malik gliya elementlərindən təşkil olunmuşdur. Dorsal buynuzda arxa buynuzun xüsusi nüvəsi, döş nüvə (Klark nüvə) və çoxlu xırda, multipolyar ara neyronlar olur.

Dorsal buynuzun xüsusi nüvəsi hissi neyronlardan ibarətdir. Bunların aksonları ön ağ bitişməni keçərək, əks tərəfdə ağ maddənin yan kötüyündə ventral onurğa beyincik və onurğa –talamik yolları əmələ gətirir.

Dorsal buynuzlarda çoxlu xırda multipolyar assosiativ və komissural neyronlar olur. Bunların neyritləri həmin tərəfin assosiativ yaxud əks tərəfin komissural neyronlarında sinapslar əmələ gətirir.

Dorsal nüvə iri neyronlardan əmələ gəlib. Bunların aksonları eyni tərəfin ağ maddəsinin yan kötüyünə daxil olub, dorsal onurğa beyincik yolu ilə beyinciyə daxil olur.

Boz maddənin ara zonasının neyronları medial ara və lateral ara nüvələr əmələ gətirir. Birinci nüvənin neyritləri eynitərəfin ventral onurğa beyincik yolu lifləri ilə birləşir. İkinci nüvə simpatik sinir sisteminin ara neyronlarından ibarət olub, bunların aksonları onurğa beynin ventral kötüyü ilə onu tərk edir, simpatik kötüyün ağ birləşdirici saxələrinə əmələ gətirir.

Ventral buynuzların boz maddəsi onurğa beynin iri neyronlarından (100-140 mkm diametrində) əmələ gəlmişdir. Bu neyronların neyritləri ventral kötüklərin əsas kütləsini əmələ gətirir. Həmin neyritlər qarışıq onurğa beyin sinirlərilə çıxaraq, sklet əzələlərinə gedir və hərəki sinir qurtaracaqları ilə qurtarır.

Ventral buynuzların boz maddəsində medial və lateral sinir nüvələri olur. Medial nüvələrdən çıxan sinir lifləri

gövdə əzələlərini, lateral nüvədən çıxan sinir lifləri ilə ətrafların əzələlərini innervasiya edir.

Onurğa beynin boz maddəsində səpinti formada yerləşən neyronların aksonları ağ maddəsində uzun qalxan, və enən qısa şaxələrə bölünür. Bu liflər ağ maddənin əsas lifləri olub, boz maddəyə söykənir. Bunlar onurğa beynin 4-5-ci seqmentlərinin ön buynuzlarının hərəki neyronlarında sinapslarla qurtaran çoxlu yan şaxələr verir. Onurğa beynində xüsusi liflər 3 cütdür.

Onurğa beyninin ağ maddəsi mielinli sinir liflərindən və istinad neyroqliya elementlərindən təşkil olunmuşdur. Ağ maddənin sinir lifləri müəyyən refleks qövsünün şöbələri olub, aparıcı yolları əmələ gətirir. Aparıcı yollar neyronların vəziyyətinə, funksional xarakterinə və sinapatik əlaqələrə görə fərqlənir.

Ağ maddənin aparıcı yollarına aşağıdakılar aiddir: 1) onurğa beynin reflektor aparatının xüsusi yolları, 2) onurğa beyni baş beynlə birləşdirən yollar, 3) afferent yollar, 4) efferent yollar (şəkil 25)

Baş beyin

Baş beyin boz və ağ maddələrdən təşkil olunmuşdur. Boz maddə baş beynin və beyinciyn qabığını əmələ gətirir. Bundan başqa boz maddə beyin kötüyünün çox saylı nüvələrinin tərkibinə daxildir.

Beyin kötüyü uzunsov beynindən, körpüdən ara beyindən və uc beynin bazal hissəsindən ibarətdir. Beyin kötüyü onun tərkib hissələri arasında əlaqə yaradan daxili aparata malikdir. Bu aparatda beyin qabığına və beyinciyə qalxan, beyin qabığından onun kötüyünə və onurğa beyninə yenən sinir impulsları ötürən nüvə olur.

Beyin kötüyünün boz maddəsində funksional cəhətdən fərqlənən hərəki, hissi və aralıq çox çıxıntılı neyronlardan təşkil olunmuş nüvələr yerləşir. Hərəki neyronlar onurğa beynin ventral buynuzlarındakı hüceyrələrlə analojidir.

Bunlar kəllə beyin sinirlərinin hərəki və qarışıq nüvələrini əmələ gətirir. Kötüyün hissi nüvələri onurğa beyin dorsal buynuzlarındakı neyronları ilə analojidir. Bu neyronlarda spiral düyünlərin aksonları qurtarır. Bu aksonlar onurğa beyin dorsal kötüyünün və ya başın hissi nüvələrinin (yarımaypara, dizli) tərkibində olur. Əksər nüvələr onurğa beyinə, kötüyə, beyin qabığına və qabıqdan kötüyün aparatına sinir impulsları ötürür.

Uzunsov beyin 4-cü beyin mədəciyinin dibində yerləşən kəllə sinirlərinin xüsusi aparatının hissi və hərəki nüvələrini saxlayır. Hissi nüvələr kənardə, hərəki nüvələr isə medialda yerləşir. Uzunsov beyində baş beyin digər şöbələrinə sinir impulsları ötürən nüvələr də yerləşir.

Belə nüvələrə aşağı zeytun nüvələri aiddir. Bu nüvələrdə yerləşən iri çox çıxıntılı neyronların neyritləri beyincik və görmə qabarının hüceyrələrində sinapslar əmələ gətirir. Aşağı zeytun nüvələrinə beyincikdən, qırmızı nüvədən, retikulyar formasiyadan və onurğa beyindən sinir lifləri daxil olur.

Baş beyin əsas kordinasiya aparatı retikulyar formasiya olub, uzunsov beyin mərkəzində yerləşir. Burada sinir liflərinin torunda multipolyar neyrositlər olur. Retikulyar formasiya mürəkkəb reflektor mərkəz olub, beyin kötüyünün mərkəzi hissəsi ilə ara beyinə kimi yayılır.

Uzunsov beyin ağ maddəsi ventralda yerləşir. Uzunsov beyin əsas sinir lifləri-kortikospinal dəstələr yəni uzunsov beyin piramidaları ventralda yerləşir. Onurğa beyincik yolları kəndirvari cisimcik əmələ gətirir.

Pazvarı düyünün neyronlarının beyinciyə daxil olan çıxıntıları və zərif lifləri torvarı maddəni keçərək görmə qabarına yollanır.

Körpü çoxlu eninə istiqamətdə olan sinir liflərindən və onların arasında yerləşən neyronlardan ibarətdir.

Orta beyin 4 təpəli cismin boz maddəsindən, şindən və beyin ayaqcıqlarını əmələ gətirən baş beyin qabığından

gedən mielinli sinir liflərindən təşkil olunmuşdur. Şin hissəsinin mərkəzində boz maddə yerləşir həmin maddədə multipolyar, xırda iyvarı hüceyrələr və liflər olur.

Ara beyin görmə qabarından ibarətdir. Görmə qabarının altında hipotalamik sahə yerləşir. Görmə qabarında bir-birindən ağ maddə ilə sərhədlənən nüvələri qoşur. Talamik nahiyənin ventral nüvələrində qalxan hissi liflər qurtarır. Bu liflər isə sinir impulslarını beyin qabığına ötürür.

Hipotalamik nahiyə baş beyin vegetativ mərkəzi olub, temperaturu, qan təzyiqini, su və duz mübadiləsini tənzim edir.

Beyincik hərəkətləri və müvazinəti tənzim edən orqandır. Bunun afferent və efferent ötürücü yolları beyinciyn 3 cüt ayaqcığını əmələ gətirir. Beyinciyn üstündə dərin şırımlarla sərhədlənən çoxlu qırıqlar olur. Boz maddə beyinciyn qabığını və nüvələrini əmələ gətirməklə ağ maddənin içində yerləşir.

Beyinciyn qabığında hüceyrəvi quruluşuna görə fərqlənən xarici molekulyar, orta qanqlioz və daxili dənəli qatlar olur. Şəkil 26

Beyincik qabığının efferent hüceyrələri (Purkinə hüceyrələri) bir sırada yerləşərək qanqlioz qatı əmələ gətirir. Bu hüceyrələrin cismindən molekulyar qata 2-3 dendrit qalxır. Həmin dendritlər eninə qırıqlarda şaxələnərək, molekulyar qatın dərinliyinə keçir. Həmin hüceyrələrin əks qütbündən neyritlər çıxır. Neyritlər mielinli sinir lifləri şəklində ağ maddənin tərkibində beyincik nüvələrinə daxil olur. Dənəli qatın sərhəddində neyritlər kollateral şaxələr verərək, qanqlioz qata qayıdıb, armudvari hüceyrələrlə sinaps əlaqəsi yaradır.

Beyinciyn molekulyar qatı səbətvari və ulduzvari tormozlayıcı neyronlardan ibarətdir. Səbətvari hüceyrələr molekulyar qatın dərinliyində yerləşir. Bu hüceyrələrin perikarionu xırda olub (10-20 mkm) nazik uzun dendritlərə və aksonlara malikdir. Bu çıxıntılar armudvari hüceyrələrin

cismində sinaptik əlaqələr yaradır. Beyinciyn qabığında xırda və iri ulduzvari neyronlar olur. Xırda ulduzvari hüceyrələrin dendritləri qısa olur, neyritlər isə armudvari hüceyrələrin dendritlərində sinapslar yaradır. İri ulduzvari hüceyrələr güclü şaxələnən neyrit və dendritlərə malikdir. Bunların dendritlərinin uc şaxələri armudvari hüceyrələrin dendritləri və cismi ilə təmas edir. Ulduzvari və səbətvari hüceyrələr beyincik qabığındakı armudvari hüceyrələrə tormozlayıcı impulslar göndərir.

Beyincik qabığının dənəli qatında dənəli hüceyrələr və 2 növ holci hüceyrələri (qısa və uzun neyritli) olur. Dənəli hüceyrələr həcmən kicik olub, yumru iri nüvəyə malikdir, 3-4 qısa dendritinin quş ləpiri şəklində şaxələnməsi xarakterikdir. Dendritlərin uc şaxələri sinapslar əmələ gətirir. Bu hüceyrələrin neyritləri molekulyar qata daxil olub T şəklində iki şaxəyə ayrılır və beyinciyn qırıqları ilə onun səthində paralel hərəkət edərək armudvari hüceyrələrlə həm də səbətvari hüceyrələrlə sinapslar yaradır. Dənəli hüceyrələrin neyritləri kəndirvari sinir liflərindən aldığı oyanmanı sinapsların köməyi ilə armudvari neyronlarla və onların dendritlərinə ötürür.

Ulduzvari holçi hüceyrələr qısa və uzun neyritlərə malik hüceyrələrə ayrılır. Qısa çıxıntılı hüceyrələr qanqlioz qatın yaxınlığında yerləşir. Bunların dendritləri molekulyar qatda dənəli hüceyrələrin aksonları ilə sinapslar yaradır. Həmin hüceyrələrin neyritləri dənəli qatda dənəli hüceyrələrin dendritlərinin uc şöbələri ilə tormozlayıcı sinapslar yaradır və kəndirvari liflərdən dənəli hüceyrələrə oyadıcı impulsun yayılmasını blokadaya alır. Uzun çıxıntılı holçi hüceyrələri dənəli qatda şaxələnərək, beyinciyn ağ maddəsinə keçən dendrit və neyritlərin olması ilə xarakterizə olunur. Beyinciyn qabığına 2 növ afferent liflər: mamırabənzər və sarmaşığabənzər liflər daxil olur. Mamırabənzər liflər beyinciyn ağ maddəsinə zeytun – beyincik və körpü - beyincik yolları tərkibində qabıq maddəsinə keçərək, dənəli

hüceyrələrin dendritlərinin terminal şaxələri ilə təmasda olaraq beyincik “yumaqcıqlarında” sinapslarla qurtarır. Bunların neyritləri isə paralel liflərlə oyaıcı impulsları molekulyar qatın armudvari, səbətvari, ulduzvari və holçi hüceyrələrinin dendritlərinə çatdırır. Sarmaşığabənzər liflər beyincik qabığına onurğa beyin – beyincik və dəhliz – beyincik yolu ilə daxil olur.

Sarmaşığabənzər liflər qanqlioz, dənəli qatları keçərək, armudvari hüceyrələrə yaxınlaşır, molekulyar qata qalxaraq, həmin hüceyrələrdə sinapslarla qurtarır. Beyincik qabığına oyaıcı impulslar bilavasitə sarmaşığabənzər liflərlə armudvari hüceyrələrə çatdırılır yaxud mamırabənzər liflərlə dənəli hüceyrələrə çatdırılır. Armudvari hüceyrələrin degenrasiyası hərəkət kordinasiyasının pozulması ilə nəticələnir. Beləliklə, beyincik qabığına oyaıcı impulslar sarmaşığabənzər liflərə daxil olur və armudvari hüceyrələrə ötürülür. Beyincik qabığının efferent neyronlarının (armudvari hüceyrələr) tormozlanması ilə ulduzvari, səbətvari və holçi hüceyrələrinin oyanmasını təmin edir. Beyincik qabığına dənəli hüceyrələrdən mamırabənzər liflərlə gələn oyanmanın kəsilməsi Holçi hüceyrələrinin tormozlayıcı sinapsları tərəfindən yerinə yetirilir.

Beyincik qabığının qliya elementlərinə lifli və plazmatik astrositlər aiddir. Molekulyar və qanqlioz qatlarda qlial makrofaqlar da yerləşirlər.

Baş beyin qabığının histoloji quruluşu

Baş beyində boz maddə kənarında, ağ maddə isə mərkəzdə yerləşir. Boz maddə formasına, ölçülərinə və funksiyasına görə fərqlənən bir neçə hüceyrə qatından təşkil olunmuşdur. Baş beyin qabığı üçün ən xarakterik hüceyrələr piramida formasındadır. Bu hüceyrələrin perikarionun zirvəsi üçbucaq formasında dartılmış olub, beyin səthinə baxır. Hüceyrə cisminin geniş əsasıdan çıxan neyrit boz maddənin qonşu tərəfində sinapslar əmələ gətirərək, ağ maddəyə keçib

mərkəzi sinir sisteminin aparıcı yollarını yaradır.

Baş beyin qabığında formaca, quruluşca və funksiyasına görə yaxın neyronlar qatlar əmələ gətirir. Baş beyin qabığının hərəkəti zonasının molekulyar, xarici dənəli, piramidal, daxili dənəli, qanglioz və polimorf hüceyrə qatları olur.

Molekulyar qatda sinir liflərinin toru və iyvari xırda neyrositlər olur, sinir lifləri beyin səthinə paralel yerləşir, bu liflərin çox hissəsi aşağı qatlardakı neyronların çıxıntılarıdır.

Xarici dənəli qatda 10-mkm diametrində yuvarlaq, ulduzvari, yaxud piramidal neyronlar olur, bu hüceyrələrin dendritləri molekulyar qata qalxır. Neyritlərin müəyyən qismi ağ maddəyə keçir, digər qismi isə molekulyar qata qalxaraq tora daxil olur.

Piramidal qat mərkəz önü qırışda yaxşı inkişaf etmişdir. Bu qatın hüceyrələri piramidal formada olub, ölçüləri 10-40 mkm-dir. Hüceyrənin zirvəsindən çıxan dendrit uc şaxələri ilə molekulyar qatda yerləşir yan səthindən və əsasından çıxan dendritlər isə qısa olub həmin qatın qonşu hüceyrələri ilə sinapslar yaradır, neyrit isə hüceyrənin əsasından ayrılır. Xırda hüceyrələrin neyritləri qabığı keçmir. İri piramidal hüceyrələrin neyritləri isə mielinli aralıq yaxud komissural liflər kimi ağ maddəyə daxil olur.

Daxili dənəli qat beyin qabığının görmə zonasında güclü, hərəkəti zonasında isə zəif inkişaf etmişdir. Bu qatda xırda ulduzvari, piramidal hüceyrələr və çoxlu boylama liflər olur.

Beyin qabığının ganglioz qatı 120-mkm hündürlükdə və 80 mkm enində əsası olan iri piramidal hüceyrələrdən ibarətdir. Bu hüceyrələrdə iri bazofil kəltənlər olur bu da zülal sintezinin yüksək səviyyədə olmasını göstərir. Bunların aksonları uzun olub onurğa beyinin kortikospinal yollarını əmələ gətirir.

Polimorf hüceyrələr qatında müxtəlif formada, ölçüdə neyronlar olur. Bunların çıxıntıları uzun olur, dendritləri

molekulyar qata qalxır, neyritləri isə baş beyinin efferent yollarının tərkibində ağ maddəyə daxil olur. Şəkil 27.

Sinir sisteminin vegetativ şöbəsinin histoloji quruluşu

Sinir sisteminin vegetativ şöbəsinə ara beyin 3-cü beyin mədəciyi nahiyəsində yerləşən ali vegetativ sinir mərkəzləri, beyin kötüyünün və onurğa beyin boz maddəsinin vegetativ nüvələri və periferik sinir gangliyə aiddir. Somatik refleks qövsünün hərəkəi neyronundan fərqli olaraq vegetativ refleks qövsündə hərəkəi neyron mərkəzi sinir sisteminin boz maddəsində yox, periferik gangliyənin tərkibində gedir.

Vegetativ sinir sistemi parasimpatik və simpatik sinir sistemlərinə ayrılır. Parasimpatik sinir sistemə kəllə-beyin, beyin oma hissəsinin neyronları və onlarla əlaqədə olan gangliyə aiddir. Simpatik sinir sistemə isə beyin döz-bel hissəsinin neyronları, onlarla əlaqədə olan prevertebral və paravertebral gangliyə aiddir. Simpatik sinir sistemi bütün orqanları, parasimpatik sinir sistemi isə embrional bağırsaqdan inkişaf edən orqanları innervasiya edir.

Daxili orqanların çox hissəsini simpatik və parasimpatik sinir lifləri idarə edir.

Vegetativ refleks qövsünün efferent şöbəsi 2 neyrondan ibarətdir. 1-ci mərkəzi neyron olub, baş və ya onurğa beyində yerləşir, 2-ci neyron simpatik sinir sistemində prevertebral və ya paravertebral düyünlərdə, parasimpatik sinir sistemində, orqanın özündə və ya onun yaxınlığında yerləşir. Parasimpatik sinir sistemində hər iki neyron xolinergikdir. Hər iki neyronun presimpatik qütübündə xırda, şəffaf simpatik qovuqlar olur. Simpatik sinir sistemində isə 1-ci neyron xolinergik, 2-ci neyron isə adrenergikdir. Həmin neyronun uc hissəsində noradrenalin hasil olunur.

Simpatik sinir düyünlərində çox çıxıntılı neyronlardan başqa qrup şəklində fluresensiya edən xırda dənələrə malik hüceyrələr də yerləşir. Bu hüceyrələr qısa çıxıntılara malikdir və sitoplazmada dənəvər qovuqlar olur. Bu neyronlar preganglionar liflərlə sinir impulsu gangliyənin

neyronlarına ötürür. Bu hüceyrələr ganglionlar daxili tormozlayıcı sistemdir. Bu hüceyrələr preganglionar sinapsları qıcıqlandıran katexolamin hasil edərək sinir impulsunu preganglionar liflərlə düyünün simpatik neyronlarına ötürülməsini tormozlayır.

Intramural sinir kələfləri

Vegetativ sinir sisteminin çoxlu neyronları boşluqlu orqanların (həzm traktında, ürəkdə, sidik kisəsində) divarında sinir kələfləri əmələ gətirir. Bu kələflərdə hərəki, hissi və ara neyronlar olur. İntramural sinir düyünlərində 1-ci tip, 2-ci tip və 3-cü tip Doqel hüceyrələri olur. 1-ci tip Doqel hüceyrələri uzun akson və çoxlu şaxələnən dendritlərin olması ilə, 2-ci tip Doqel hüceyrələri isə bir neçə çıxıntının olması və bu çıxıntıların arasında morfoloji cəhətdən aksonun seçilməsi ilə fərqlənir. Bunlar 1-ci tip hüceyrələrdə sinapslar əmələ gətirir. 3-cü tip hüceyrələr isə qonşuluqda yerləşən ganglilərin neyronlarının dendritləri ilə sinaptik əlaqələr yaradır.

Mədə bağırsağın divarında selikli qişa altı, əzələ qişa arası və seroz qişa altı sinir kəllələri olur. Əzələ arası sinir kələfi əzələ qişanın boylama və dairəvi qatları arasında yerləşərək üstü birləşdirici toxuma kapsulası ilə örtülüdür. Bunun kapillyar sistemi düyünə daxil olmur, onun kənarında yerləşir. Kapsula və kapillyarların endoteli qatı müəyyən molekulların keçməsinə maneçilik törədən qan sinir baryeri əmələ gətirir. Əzələ arası ganglinin neyroqliya elementləri əzələ sinir kələfində ekstramural düyünlərdən fərqli olaraq neyrositlərin kapsulasının satellitlərinə və lemmitlərin liflərinə differensiasiya olunmur. Əzələ arası sinir kələfinin ganglilərinin neyrositlərində hüceyrə orqanelləri çox olur.

Bağırsağın əzələ qişası arası sinir kələfinin ganglilərində hərəki və hissi neyronlar olur. Bağırsağın intramural neyronları adrenergik deyil, bunları perevertebral düyünlərin sinir hüceyrələrinin aksonlarının əmələ gətirdiyi adrenergik

sinapslar təmin edir. Bağırsaqda xolinergik neyrositlərdən başqa, tormozlayıcı purin birləşmələri mediatoru hasil edən tormozlayıcı purinergik neyronlar da olur. Bu neyronlar həzm traktında yenən tormozlama əmələ gətirir. Bu da perestaltik refleksin şöbəsidir. Purinerqik sinirlərdən fərqli olaraq, adrenerqik sinirlər reflektor olaraq, intramural xolinergik oyanan neyronların perestaltiki tormozlanmasını təzyiq altına alır. Adrenerqik sinapslar prevertebral düyünlərin aksonlarının ucları ilə intramural kəlləflər arasında yaranır.

Baş və onurğa beyin qişaları

Baş və onurğa beyin xaricdən üç qişa ilə örtülüdür: yumşaq qişa, hörümçək torunabənzər qişa, sərt qişa.

Yumşaq qişa bilavasitə beyin toxumasına söykənir və ondan nazik qliya zarı vasitəsilə ayrılır. Bu qişa zərif kövşək lifli birləşdirici toxumadan olub, qan damarı, sinir lifləri sinir ucları ilə zəngindir və tək-tək sinir hüceyrələrinə malikdir.

Hörümçək torunabənzər qişa çox nazik və zərif lifli birləşdirici toxuma qatıdır. Yumşaq qişa ilə hörümçək torunabənzər qişa arasında nazik kollogen və zərif elastiki lif dəstələrindən ibarət subaraxnoid sahə yerləşir.

Sərt qişa sıx lifli birləşdirici toxumadan olub, elastiki liflərlə zəngindir və kəllənin sümük üstlüyü ilə sıx birləşir.

Onurğq beyində sərt qişa periostdan epidural sahə ilə ayrılır. Bu sahə kövşək birləşdirici toxumadan olub, onurğa beyinin hərəkətliliyini təmin edir. Sərt qişa ilə hörümçək toruna bənzər qişa arasında subaraxnoidal sahə olur. Sərt qişa ilə onurğa sütunu fəqərələrinin sümüküstlüyü arasında subdural sahə olur və bu sahədə az miqdarda maye olur.

FƏSİL 5. HİSS ÜZVLƏRİ

Mərkəzi sinir sistemi xarici mühit və orqanizmin daxili mühiti haqqında məlumatları qıcığı qəbul edən müxtəlif reseptorlarla alır. Yerləşmə yerindən asılı olaraq, reseptorlar intero və eksteroreseptorlara ayrılır. İntereseptorlar vissero, proprio və vestibuloreseptorlara ayrılır. Visseroreseptorlar daxili orqanlardan, proprioseptorlar iradi hərəkət orqanlarından (sümük, əzələ, bağ, oynaq) vestibuloreseptorlar isə bədənin və onun ayrı-ayrı hissələrinin fəzada vəziyyəti haqqında gələn qıcıqları qəbul edir. Ekstroreseptorlar xarici mühitdən gələn qıcıqları qəbul edir. Bunlara görmə, eşitmə, qoxu, dadılmə və lamisə reseptorları aiddir.

İ.P. Pavlov reseptoru analizator adlandırılmışdır. Hər bir analizator üç şöbədən: periferik (qəbuledici), orta (keçirici) və mərkəzi (baş, beyin qabığının müəyyən şöbəsi) ibarətdir.

Hiss orqanı analizatorun periferik hissəsi olub, xüsusi reseptor elementlərə malikdir və burada xarici mühitdən gələn siqnallar sinir impulsuna çevrilir.

Hiss orqanlarındakı reseptor hüceyrələr xüsusi hərəkətli universal antenalara malikdir (qamçılar, mikroxovlar). Məsələn gözün tor qişasındakı çubuqvarı hüceyrələr işığın vahid fotonunu qəbul edir. Analizatorun periferik şöbəsində ilkin həssas sinir hüceyrələr və ikincili həssas - sensoepitelial hüceyrələr olur. İlkin həssas hüceyrələr dendritlərin şəkildəyişməsi olan periferik çıxıntısı hesabına xarici mühitin qıcığını siqnala çevirir. Mərkəzi çıxıntının köməyilə oyanma analizatorun sonrakı hüceyrələrinə verilir. Birincili həssas hüceyrələr gözdə və qoxu orqanında olur.

Eşitmə, dad və müvazinət orqanlarının reseptor elementləri ikincili həssas hüceyrələrdir. Bu hüceyrələrdə yaranan oyanmanı hissi sinir hüceyrələri xüsusi aparatla hissi neyronların dendritlərinin uclarına ötürür, buradan da onların yerləşdiyi xüsusi ganglilərə, sonra isə analizatorun

ara şöbəsinin sinir hüceyrələrinə ötürülür.

Görmə orqanı

Göz görmə analizatorunun periferik şöbəsidir. Göz bilavasitə görmə sinirlə baş beyinlə birləşən göz almasından, gözün mühafizə və köməkçi orqanlarından-qapaqlardan, göz yaşı vəzisi, gözü hərəkət etdirən eninə zolaqlı əzələlərdən və fassiyalardan ibarətdir.

Gözün inkişafı

Göz almasının quruluş elementləri müxtəlif embrional mayalardan inkişaf edir. Ən əvvəl ara beyinin divarının qabarmasından göz qovuğu yaranır. Göz qovuğunun ektodermaya təmas yerində billur lövhə yaranır. Göz qovuğu billur lövhə ilə təmas yerində qabarıq və iki qatlı göz piyaləsinə çevrilir. Göz piyaləsinin kənarlarında qüzehli qişanın və kirpikli cisimin mayası xarici qişanın qalan hissəsindən tor qişanın pigment epitelisi, daxili hissəsindən isə onun işığa həssas hissəsi yaranır. Göz aıması inkişaf etdikcə billur lövhə göz piyaləsi boşluğuna kisə kimi qabarıq epitelidən ayrılıb, billur qovuğa çevrilir. Billur qovuğun qişaya baxan hüceyrələrindən göz qovuğunu dolduran billur liflər yaranır. Billurun üstündəki epitelisi buynuz qişanın epitelisinə çevrilir.

Gözün xarici qişası (damarlı və sklera) merenximadan yaranır. Miatomların hüceyrə elementlərindən göz almasının əzələləri formalaşır.

Göz almasının quruluşu

Göz almasının divarı xarici, orta və daxili qişalardan təşkil olunmuşdur. Göz almasında işığı sındıran törəmə mühit-billur, şüşəvari cisim, ön və arxa kameraların mayesi olur. **Xarici qişa buynuz və sklera** hissələrinə ayrılır. Xarici qişanın ön hissəsi buynuz qişasıdır. Bu hissədə ön epitelisi, bazal zar, ön sərhəd zar, buynuzun xüsusi maddəsi, arxa

sərhəd zar və arxa epiteli qatları olur. Epitelin bazal hüceyrələri, mitotik fəaldır, buna görə də zədələnmiş buynuz qişa tez bərpa olunur.

Ön epiteli çox qatlı buynuzlaşmayan epitelədən olub, 5-7 hüceyrə layından ibarətdir. Bu qatda taktıl hissiyyatı təmin edən çoxlu reseptor qurtaracaqları olur. **Ön epiteli konyuktivanın** epitelisinə kimi davam edir və göz vəzlərinin sekretilə isladılır.

Bazal zar homogen zülal-polisaxarid lövhədir. Ön zar (boymen) qaramalın buynuz qişasında aydın bilinir, içərisində nazik kollogen liflər olur.

Buynuz qişanın xüsusi maddəsi əsas kütlə olub, birləşdirici toxuma lövhəsindən və paralel yerləşən kollogen fibrillərin dəstəsindən ibarətdir. Lövhələrin arasında fibroblastlar və amorf maddə olur.

Buynuz qişanın xüsusi maddəsinin skleranın birləşdirici toxumasına keçdiyi yer limb adlanır. Limb nahiyəsində ön sərhəd zarın kənarı yerləşir və zar buynuzdan skleraya keçir. Arxa sərhəd zar homogen lövhə olub, tərkibində kollogen fibrillər olur.

Buynuz qişanın arxa səthinin yastı epitelisi bir qat hüceyrələrdən təşkil olunmuşdur. Bu epiteli qüzehli qişanın səthinin epitelinə keçir.

Buynuz qişa güclü lupa rolunu oynayır. Bunda qan damarları olmur, qidalanması gözün ön kamerasından və limbanın damarlarından olur.

Buynuz qişa zədələndə qan damarları daxil olur, qişanın optik xüsusiyyəti pozulur və buynuz qişada ləkə əmələ gəlir.

Sklera xarici qişanın şəffaf olmayan arxa və ön yan hissəsidir. Sıx birləşdirici toxumadan olub ağ rəngdədir. Sklera buynuz qişa ilə sərhəddə mütəkkəbvari qalınlaşma əmələ gətirir. Həmin mütəkkənin arxasında gözün ön kamerasında mayenin axmasını təmin edən venoz kələf yerləşir.

Skleranın arxa hissəsində xəlbirvarı lövhə yerləşir. Bu lövhənin xırda dəliklərindən görmə sinirini əmələ gətirən sinir lifləri keçir. Sklera xaricdən çoxlu kapillyarlara malik boş birləşdirici toxuma ilə örtülüdür. Skleraya göz əzələlərinin vətərləri bəndlənir.

Quşlarda orbita divarı natamam buynuzlaşdığı üçün buynuz qişada kirəmidvari yerləşmiş sümük pulcuqlar olur və bu pulcuqlar bir-birilə birləşərək, mühafizə həlqəsi əmələ gətirir. Bu həlqənin distalında görmə siniri skleraya daxil olana kimi hialin qiğirdaq toxuması olur.

Orta qişa 3 hissədən: qüzehli qişadan, kirpikli cisimdən və damarlı qişadan ibarətdir.

Qüzehli qişa orta qişanın ön hissəsidir. Qüzehli qişa ilə buynuz qişa arasındakı boşluq gözün ön kamerası, qüzehli qişa ilə billur arasındakı boşluq arxa kamera adlanır. Qüzehli qişanın mərkəzində bəbək yerləşir. İtdə, donuzlarda və quşlarda bəbək yuvarlaq formada, pişiklərdə vertikal yarıq şəklində, ət yeyənlərdə isə köndələn ovalvaridir. Qüzehli qişanın kirpikli cisimlə birləşən arxa kənarı kirpikli kənar adlanır. Qüzehli qişanın əsasını saya əzələ hüceyrələri, boş birləşdirici toxuma, çoxlu piqment hüceyrələri və qan damarları təşkil edir. Qüzehli qişada epiteli, xarici sərhəd, damarlı, daxili sərhəd və piqment qatları olur. Bu qatların hamısında müxtəlif miqdarda piqment hüceyrələr olur. Bu da gözə rəng verir. **Albinoslarda** piqment hüceyrələri olmadığı üçün qüzehli qişa qırmızı görünür. Qüzehli qişada saya əzələ toxumasından olan göz bəbəyini genişləndirən və daraldan əzələlər olur. Göz bəbəyini genişləndirən əzələ kranial boyun düyününün, postganglionar simpatik lifləri ilə bəbəyi daraldan əzələ isə kirpikli düyünün postganglionar parasimpatik lifləri ilə innervasiya olunur. Atda və qövşəyənlərdə qüzehli qişanın azad bəbək kənarında qan damarları soxulmuş, piqmentositlərlə zəngin dənəciklər olur.

Kirpikli cisim orta qişanın qalınlaşmış hissəsi olub qüzehli və damarlı qişalar arasında yerləşir.

Bunun arxa nazik xırda büküşlü hissəsi kirpikli həlqə, ön qalın, hündür çıxıntılı billura tərəf çəkilmiş hissəsi kirpikli tac adlanır. Kirpikli cismin büküşləri və çıxıntıları tor qişanın kirpikli hissəsi ilə örtülü olub, iki qata malikdir. Xarici qat piqment hüceyrələrindən , daxili qat piqmentsiz hüceyrələrdən ibarətdir və gözün boşluqlarına baxır. Epitel hüceyrələri maye hasil edərək gözün ön və arxa kameralarını doldurur. Kirpikli cismin əsas hissəsini saya əzələ hüceyrələrinin dəstəsindən əmələ gəlmiş kirpikli əzələ təşkil edir. Əzələ lifləri burda üzükvarı, radial və meridional istiqamətlərdə gedir. Əzələ dəstələri arasında birləşdirici toxuma, qan damarları və pigment hüceyrələri olur.

Kirpikli cismin əzələsinin hərəkəti fəallığı gözün akkomodasiyasında əsas rol oynayır. Əzələ yığılanda billuru saxlayan bağ boşalır və göz yaxın məsafədəki əşyaları görməyə uyğunlaşır. Əzələ boşalanda isə əksinə təsir edir.

Orta qişanın arxa hissəsi qan damarları ilə zəngin olub, damarlı qişa adlanır. Bu qişada çoxlu elastiki liflər və piqment hüceyrələri olur. Həmin qişa damar üstü, damarlı, damarlı kapillyarlı və bazal lövhələrdən ibarətdir. Damarlı qişar damarüstü lövhə ilə skleraya birləşir və çoxlu iri damarlara malikdir. Xoriokapilyar lövhə sıx qan kapilyar toruna malikdir. Damarlı və xarici kapilyar lövhələr arasında çoxbucaqlı hüceyrələrdən təşkil olunmuş tapitum yerləşir. Pişiklərdə tapitum hüceyrələrində düzünə yerləşən iynəvari kristallar olur. Bunun hesabına qaranlıqda göz işıldayır. Damarlı qişanın bazal lövhəsi piqment epitelisindən tor qişa ilə ayrılır. Göz almasının daxili qişası tor qişa olub şüşəvari cismə söykənir. Tor qişada görmə və ön piqment sahələr olur. Görmə hissəsində işıq qıcığı qəbul edilərək, sinir signalına çevrilir. Bu iki hissə bir-birindən dişli kənarla ayrılır. Görmə hissəsi daxili işığa həssas və xarici piqment vərəqlərindən təşkil olunmuşdur. İşığa həssas lövhədə birincili həssas kolbacıq və çöp formasında olan fotoreseptor hüceyrələr yerləşir.

İşığa həssas hissə aşağıdakı qatlardan təşkil olunmuşdur: piqment hüceyrələri qatı, çubuq və kolbacıq hüceyrələri, xarici sərhəd zar, xarici nüvəli qat, xarici tor qat, daxili nüvəli qat, daxili tor qat, ganglioz qat, sinir lifləri qat və daxili sərhəd zar. Piqment epitelı tor qışasının xarici qatıdır, hüceyrələri bazal zara söykənir. Hüceyrələrin apikal səthindən ayrılan çixıntılar işığa həssas hüceyrələrin arasına daxil olur. Piqment hüceyrələrin çixıntılarında melanın piqmenti olur və işığın çox hissəsi 80% bu hüceyrələr tərəfindən udulur. Bundan başqa, qida maddələrinin və vitamin A-nın damarlı qışadan tor qışanın sinir hüceyrələrinə daxil olmasını təmin edir.

Çöpvari və kolbacıqvari hüceyrələr qatı fotoreseptor hüceyrələrin xarici seqmentlərindən ibarətdir. Fotoreseptor hüceyrələrin cismi xarici nüvəli qatını, mərkəzi çixıntılar torlu qatın, periferik çixıntıları isə fotoreseptor çixıntılar qatının təşkilində iştirak edir. Periferik çixıntılar piqmentli epitelə, yəni xaricə istiqamətlənirlər. Çöpvari hüceyrələrin periferik çixıntıları şəkilini dəyişmiş dendritlər olub çöp və ya çubuq formasındadır. Hər bir çixıntı daxili və xarici seqmentlərdən ibarətdir. Seqmentlər bir-biri ilə kirpikcikle birləşir. Xarici seqmentdə üst-üstə yığılmış 1000 qədər zar quruluşunda disk olur. Zarlarda rodopsin piqmenti olur. Bu piqment opsin zülallı və A vitaminin aldehidindən-retinoldan ibarətdir. Bu neyronların cismi iri nüvədən və onu əhatə edən ensiz sitoplazmadan ibarətdir. Cismin mərkəzindən ayrılan neyrit xarici torlu qatda assosiativ biopolyar neyronlarla sinaps yaradır. İnsanın torlu qışasında çöpcüklü fotosensor neyronların miqdarı 130000000 çatır. Bu neyronlar ala-turan görmə reseptorlarıdır.

Kolbacıqlı fotosensor hüceyrələr əvvəlki hüceyrələrdən həcmən iri olub, periferik çixıntıların formasına, quruluşuna və görmə piqmentinin təbiətinə görə fərqlənir. Bunların periferik çixıntılarının xarici seqmentləri plazmolemmaın büküşlərindən yaranmış yarım disklərdən ibarətdir. Daxili

seqmentdə ellipsoid adlı sahədə iri lipid damlası və sıx yerləşmiş mitoxondrilər olur. Xarici seqmentin yarım disklərinin zarında digər görmə pıqmenti olan yodopsin yerləşir. Bu neyronların çıxıntısı xarici nüvəli qatın tərkibindədir, neyriti isə xarici torlu qatda bipolyar neyronun dendriti ilə sinaps yaradır. Bu hüceyrələrin insanın gözünün torlu qışasında miqdarı 6-7 milyona qədərdir. Həmin hüceyrələr göy, yaşıl və qırmızı rənglərə daha çox həssasdır. Rəngin seçilməsində ellipsoidinin də rolu vardır. Kolbacıqlı hüceyrələrin bir qrupunun olmaması rəng korluğu yəni daltonizm adlanır.

Ala-toran və rəngli görmədə mühüm rol oynayan görmə pıqmentləri işığın təsiri ilə zülal və retinola ayrılır, qaranlıqda isə həmin pıqmentin təkrar sintezi gedir.

A avitaminoz embrionda fotoreseptorların formalaşmasını ləngidir və ya dayandırır. Böyüklərdə disklərin dağılması ala-turan görmənin pozulması ilə nəticələnir bu isə toyuq korluğu adlanır.

Daxili nüvəli qat 3-növ assosiativ neyronun ibarətdir. Bura üfüqi, biopolyar və amakrin neyronlar aiddir. Üfüqi neyronlar 1 və ya 2 cərgədə yerləşir, bunların dendrit şaxələri xarici torlu qatda fotoreseptor neyronların aksonları ilə sinapslar yaradır. Bu hüceyrələrin üfüqi istiqamətdə gedən aksonları həm fotoreseptor hüceyrələrin, həm də biopolyar neyronların aksonları ilə əlaqəyə girir. Üfüqi neyronların oyanması fotoreseptorlardan verilən impulsların müvəqqəti blokadasını əmələ gətirir. Bunun nəticəsində baxılan obyektin daha dəqiq əksinin alınmasına şərait yaradılır.

Biopolyar neyrositlər fotoreseptor hüceyrələri qanlıq neyronlarla əlaqələndirir. Bu hüceyrələrin dendritləri ya bir neçə çöpcüklü fotosensor neyronun aksonları ilə ya da yalnız bir kolbacıqlı neyronla sinaps yaradır. Belə nisbət fərqli görmənin ağ qara görməyə nisbətən daha qabarıq və kəskin olmasına xidmət edir. Biopolyar neyronlar neyrosensor

hüceyrələrdən alınan impulsların ganglioz neyronlara ötürülməsində mühüm rol oynayır. Bu neyronların bir qismi sentrifugal biopolyar hüceyrələr olub, tor qişada neyronlar arası nəzarəti təmin edir.

Amakrin hüceyrələr tor qişanın daxili qatında ganglioz hüceyrələrlə assosiativ əlaqə yaradan, güclü şaxələnən çıxıntılara malikdir. Həm amakrin, həm də üfüqi neyrositlər presinaptik tormozlayıcı təsirə malikdir.

Qanglioz qatda multipolyar neyronlar yerləşir. Bunların dendritləri daxili torlu qatda bipolyar neyronların neyritləri ilə sinapslar yaradır, neyritləri isə sinir lifləri qatını əmələ gətirir. Bu sinir lifləri mərkəzdə toplanaraq, tor qişanın kor ləkəsini əmələ gətirir. Bu ləkə görmə sinirinin diski də adlanır. Bu diskdən həmin liflər mielin qişa ilə ötürülərək, göz almasını dəşib keçir, göz siniri şəklində mərkəzi sinir sisteminə yönəlir. Görmə diski nahiyəsində fotosensor qat olmur və “kor ləkə” adlanır. Torlu qişanın arxa səthində, gözün optik oxunun arxa ucunda 2 mm diametrlı girdə sarı ləkə yerləşir. Onun mərkəzi hissəsi çökük olub, mərkəzi çuxur adlanır. Bu nahiyədə xarici nüvəli qatdan başqa bütün qatlar nazildir, nəticədə gözün fotosenor qata çatan işıq seli daha çox olur, buna görə də sarı ləkənin mərkəzində görmə resepsiyası yüksək olur.

Tor qişanın ən xarici qatı altıbucaqlı prizmatik hüceyrələrdən təşkil olunmuş piqmentli qatdır. Bu hüceyrələrin bazal hissəsi əsas zarda yerləşir və damarlı qişaya baxır. Bunların apikal səthindəki mikroxovcuqlar fotosenzitiv hüceyrələrin periferik çıxıntılarının xarici segmentlərini əhatə edir. Bir pigmentosit 30-35 çöpcüklə təmasda olur, hər bir çöpcüyün xarici segmenti ətrafında 3-7 pigmentosit çıxıntısı yerləşir. Piqmentositlər eyni zamanda müdafiə funksiyasını yerinə yetirirlər. Bunlar mərkəzi sinir sisteminin xüsusi ixtisaslaşma keçmiş makrofaqları olub, hematogen makrofaqlardan fərqlənir. Bu hüceyrələr melanın piqmenti hesabına düşən işığın, 80-90%-ni udur. Bu da

gözün tor qişasının görmə qabiliyyətini artırır, rodopsinin parçalanmasını azaldır və tor qişanı termiki yanıqlardan müdafiə edir.

Gözün köməkçi aparatı

Gözün köməkçi aparatına göz əzələləri, göz qapaqları və göz yaşı aparatı aiddir.

Göz əzələləri somatik əzələlər olub, göz almasının orbitada hərəkətlərini təmin edir.

Göz qapaqlarının ön dəri və arxa konyuktiva səthləri var. Konyuktiva səthi göz almasının eyni adlı törəməsinə keçir. Daxildə sıx lifli birləşdirici toxumadan ibarət tarzal lövhə olur. Ön səthə yaxın qapağın daxilində həlqəvi əzələ olur. Qapağın sərbəst kənarı üzrə 2-3 cərgə kirpik yerləşir. Hər bir kirpiyin dibində bir neçə piy vəzinin axacağı olur. Konyuktivanın daxilində tarzal lövhə, bunun tərkibində isə Meybom piy vəzlərinin sekreor şöbələri yerləşir.

Göz yaşı aparatına göz yaşı vəzləri, kisəsi, göz yaşı-burun axacağı aiddir. Vəzilər mürəkkəb alveollu-borulu qurluşda olub, seroz sekret ifraz edir. Göz yaşı kisəsi və axacağın divarları iki və ya çox sıralı epitellə örtülmüşdür. Axacağın uc şöbəsinin epitelisində qədəhvarı hüceyrələr yerləşir. Göz yaşı kisəsi və axacağın divarları iki və ya çoxsıralı epitellə örtülmüşdür.

Görmə analizatoru

İşığa həssas hüceyrələrdə yaranan sinir impulsu biopolyar neyronlara, bunlardan isə qanqlioz neyronlara ötürülür. Qanqlioz neyronların aksonları görmə siniri əmələ gətirir. Baş beynin ventral səthində görmə sinirləri çarpazlaşır, görmə yolları şəklində qabıqaltı mərkəzlərə - görmə qabarığının dizli cisminə və dördtəpəli cismin nazal şöbəsinin nüvələrinə ötürülür. Xarici dizli cismin hüceyrələrinin aksonları başbeyin qabığının ənsə nahiyəsindəki görmə mərkəzinə gedir. Baş-beyin qabığının

görmə şöbəsinin neyronlarının aksonları çoxlu mərkəzə qaçan yollar əmələ gətirir.

Bu liflərin bir qismi tor qişaya çatır və bu qişadakı neyronların fəaliyyətinə qabıq nəzarətini təmin edir. Dördtəpəli cisim nazal təpələrindən əmələ gələn mərkəzə qaçan yollar sinir impulsları onurğa beynin boyun- döş hissəsindəki hərəkətli neyronlara ötürür. Bu neyronlar başın, boyunun və göz əzələlərinin reflektor hərəkətlərini həyata keçirir. Parasimpatik nüvənin və kirpikli düyünün iştirakı ilə göz bəbəyinin sfinkteri və kirpikli cismin əzələləri yığılır.

Gözün işıq əks etdirən aparatına buynuz qişa, gözün ön, arxa kameraları, bəbək və billur aiddir.

Billur şəffaf, iki tərəfi qabarıq linza formasında olub, qüzhəli qişa ilə süsəvari cisim arasında olur. Billur kapsuladan, epiteli hüceyrələrindən və onların əmələ gətirdiyi liflərdən ibarətdir.

Billurun kapsulası onu hər tərəfdən əhatə edən homogen elastiki qişadır. Bunun tərkibində zülallar və sulfatlaşmış qlükozoaminoqlikoqanlar olur. Billurun ekvatoru boyunca kapsulanın xarici səthinə kirpikli kəmərin lifləri bəndlənir. Billur bir tərəfdən kirpikli cismə digər tərəfdən isə billurun kapsulasına bağlanır.

İnsan yaşlandıqda billur elementlərinin şəffaflığı azalır, onun işıq keçirmə qabiliyyəti azalır və ya tamamilə itir. Buna katarakta və ya billurun bulanması (mirvari suyu) deyilir.

Şüşəvari cisim. Billurla göz almasının tor qişası arasındakı boşluğu dolduran jeləyəbənzər kütlədir, torlu şəbəkəli histoloji quruluşa malikdir. Bu cismin periferik hissəsi mərkəzi hissəyə nisbətən sıxdır. Şüşəvari cismdə vitreın zülalı və hialron turşusunun miqdarı çoxdur. Bu cismin işıq sındırma əmsalı 1,33-dür.

Göz almasının orta qişasının elementləri həm gözün qidalanmasında, həm də onun spesifik funksiyalarının həyata keçməsində xüsusi rol oynayırlar.

Vaskulyarizasiyası. Göz almasına qan torun mərkəzi

arteriyası və kirpikli arteriyalarla daxil olur. Torun mərkəzi arteriyası görmə sinirinin tərkibinə keçərək, torun dərin qatlarını qidalandıran kapilyarlara şaxələnir. Xarici dənəli qatında, çöpcük və kolbacıq qatında damarlar olmur. Bu qatlar qıdanı damarlı qişanın xoriokapilyar lövhəsinin kapilyarlarından alır. Kapilyar tordan qan xırda venoz kötüklərə toplanır, bunlardan isə torun mərkəzi venasına axır.

Kirpikli arteriyalar göz və göz əzələlərinə, qısa və uzun şaxələr verir. Bu arteriyalar, damarlı qişanı, skleranı və buynuz qişanın periferik hissələrini qidalandırır. Qan kapilyarlarından onlara paralel gedən venalara toplanır. Göz almasının divarında limfa boşluqları var.

Eşitmə müvazinət orqanı

Bu orqanın tərkibinə xarici, orta və daxili qulaq aiddir. Daxili qulağın boşluq və kanallarının daxili səthində reseptor hüceyrələr yerləşir, bunlar birlikdə zarlı labirint adlanır.

Xarici qulaq qulaq seyvanından, xarici eşitmə yolundan ibarət olub, bunu orta qulaqdan ayıran təbil zarı ilə qurtarır.

Qulaq seyvanı səs tutan və müdafiə orqanı olub, əsasən üstü dəri ilə örtülmüş elastik qığırdaqdan təşkil olunmuşdur. Dəridə tük kökləri və piy vəzləri olur. Qulaq seyvanı hərəkət etdirən əzələlər eninə zolaqlıdır. Xarici eşitmə yolu səs dalğaları təbil pərdəsinə ötürür. Xarici qulağın əsasını daşlıq sümüyünün sümük toxumasına keçən qığırdaq təşkil edir. Eşitmə yolunun dərisində alveoljar piy və borulu tər vəzləri yerləşir. Tər vəzisi selik və piqment hasil edən birqatlı slindriki epitellə örtülüdür.

Təbil pərdəsinin qalınlığı 0,1 mm-r. Eşitmə yolu tərəfdən çoxqatlı yastı, orta qulaq tərəfdən bir qatlı yastı epitellə örtülüdür. Təbil pərdəsinin əsasını lifli birləşdirici toxuma təşkil edir və bu toxumaya çəkicin dəstəyi bəndlənir. Birləşdirici toxumanın əsasını kollogen liflərin əmələ gətirdiyi xarici radial və daxili radial qatlar təşkil edir.

Orta qulaq təbil boşluğundan, eşitmə sümükləri olan

çəkiç, zindan və üzəngidən ibarətdir. Quşlarda bir dənə eşitmə sümüyü olur. Boşluğun sümük divarı daxildən slindriki kirpikli epitellə örtülüdür. Orta qulağı daxili qulaqdan iki pəncərə ayırır. Oval pəncərə təbil boşluğunu ilbizin müvazinət pilləkanından ayırır. İkinci pəncərə təbil boşluğunu ilbizin təbil pilləkanından ayırır və lifli zarla örtülüdür.

Eşitmə borusu təbii boşluğunu udlağın burun hissəsi ilə birləşdirir. Onun təbil boşluğuna, yaxın hissəsi sümükdən, udlağa yaxın hissəsi isə hilalin qığırdaq adacıqlarından təşkil olunmuşdur. Eşitmə borusunun daxili səthi çoxsıralı silindriki titrəyici epitellə örtülüdür. Bu epiteldə selik ifraz edən qədəhəbənzər hüceyrələr olur, və bunların ağızcıqları epitellin səthinə açılır. Eşitmə borusu təbil boşluğuna daxil olan havanı tənzim edir.

Daxili qulaq sümük labirint və onun daxilində yerləşən zarlı labirintdən ibarətdir. Eşitmə və müvazinət üzvünün hissi hüceyrələri zarlı labirintinin müəyyən hissələrində yerləşir.

İlbizin korti üzvündə eşitmənin hissi hüceyrələri, kisəcik, torbacığın ləkələrində və yarım dairəvi kanalçıqların daraqlarında müvazinət orqanın hissi hüceyrələri yerləşir. Çəkiçdən təbil pərdəsinə qan damarları və sinirlər keçir.

Zarlı labirintin dəhliz hissəsi

Burada müvazinət üzvünün hissi hüceyrələri yerləşir. Bu hissədə bir-biri ilə dar kanalla əlaqələnən törəmələr var. Torbacıq həmçinin sümük kanalda yerləşən 3 yarım dairəvi kanalçıqlarla da əlaqəlidir. Bu kanalçıqlar torbacıqla birləşdiyi yerdə ampulvari genişlik əmələ gətirir. Zarlı labirintin ampulvari genişliyində, torbacıq və kisəcikdə hissi hüceyrələr olan sahələr var. Torbacıq və kisəcikdə belə sahələr eşitmə ləkəsi və ya makula, ampulada isə daraq və ya krista adlanır.

Zarlı labirintin dəhliz hissəsinin divarı bir qatlı yastı

epitellə, daraq və ləkə nahiyələri isə bir qatlı kubabənzər və ya slindriki epitellə örtülüdür.

Ləkə epitellə örtülmüş hissi(tükcüklü) və istinad hüceyrələrindən təşkil olunmuş törəmədir. Epitelin səthi kalsium-karbonat kristallarından ibarət otolit membranı adlanan incə lifli zarla örtülüdür.

Hissi hüceyrələr dolçavari olub, tükcüklü zirvələrlə labirintin boşluğuna baxır, həmin hüceyrələrin əsası hərəki və hissi sinir ucları ilə əlaqədardır.

Tükcüklü hüceyrələr 2 tipə bölünür. Birinci tipin girdə əsasları sinir ucları qədəhvari əhatə edir, onlarla rabitə yaradır. 2-ci tip hüceyrələr slindriki olub, hissi və hərəki sinir liflərilə sinapslar yaradır. Hissi hüceyrələrin xarici səthindən 60-80 ədəd, uzunluğu 40 mkm olan hərəkətsiz tükcük və 1 ədəd hərəkətli tükcük çıxır. İmpuls hərəkətsiz tükcüyə yönəlsə hüceyrə tormozlanır. Otolit zarın hərəkəti zamanı gövdə əzələlərinin tonusunu təmin edən müəyyən qrup hüceyrələr oyanır, digər qrup hüceyrələr isə tormozlanır. Yaranan impuls dəhliz sinirinə, oradan da analizatorun digər hissələrinə ötürülür.

Torbacıqların makulası cazibə qüvvəsini, qravitasiyanı və vibrasiya impulsları qəbul edir.

Yarımdairəvi kanalçıqın ampuljar nahiyəsində kristalların üstündə hissi və istinad hüceyrələr olur. Bu hüceyrələrin apikal hissəsi jelatinvari 1mm uzunluğunda şəffaf kümbəz ilə əhatə olunub.

İstinad hüceyrələri hissi hüceyrələrin arasında yerləşir, oval, tünd boyan nüvələrinin olması ilə onlardan fərqlənir. Onların zirvəsində küllü miqdarda mikroxovlar, sitoplazmovsında çoxlu mitoxondrilər olur.

Tükcüklü hüceyrələr quruluşuna və innevrasiyasına görə makula hüceyrələrinə oxaşardır.

Başın hərəkəti və ya gövdənin öz oxu ətrafında sürətlə fırlanması zamanı kümbəz endolimfanın təsiri ilə dəyişilir. Nəticədə tükcüklü hüceyrələr qıcıqlanır və skelet əzələlərinin

reflektor cavab reaksiyası baş verir, yaş artdıqca hissi hüceyrələrin sayı azalır.

Zarlı labirintin ilbiz kanalı

Səs zarlı labirintin ilbiz kanalından spiral üzvü korti ilə qəbul edilir. Bu üzv 3,5sm uzunluğunda spiralvarı kisə şəkilli olub, daxilində endolimfa, xaricində isə perilimfa yerləşir. İlbiz kanalı dəhliz və təbil pilləkani ilə əhatə olunmuşdur və öz mərkəzi oxu ətrafında 2,5 dəfə burulmuş sümük ilbiz içərisində yerləşir. İlbiz kanalının divarlarını dəhliz zarı, damarlı lövhə və əsası zar əmələ gətirir. Dəhliz zarı zərif birləşdirici toxumadan olub, endolimfaya baxan səthi epitellə perilimfaya baxan səthi isə endotellə örtülüdür. Kanalın xarici divarı spiral bağ üzərində yerləşən damarlı səifədən təşkil olunmuşdur. Səifə çoxsıralı yastı və prizmatik hüceyrələrdən təşkil olunmuşdur. Hüceyrələrin arasında hemokapilyarlar olur. Damarlı səifə endolimfanın yaranmasında və spiral üzvün qidalanmasında əsas rol oynayır.

Korti üzvü

Korti üzvü yerləşən əsası zar ilbiz kanalı boyunca yerləşən birləşdirici toxuma lövhəsindən ibarət olub, daxili tərəfdən sümük lövhəyə yapışır. Sümük üstlüyünün yuxarı hissəsi dəhliz dodağı, aşağı hissəsi təbil dodağı adlanır. Təbil dodağı əsas zara keçir və əks tərəfdə yerləşir. Spiral limbin səthi sekretor yastı epitellə örtülüdür.

Örtük zarı dəhliz dodağı epiteli ilə əlaqələnilir, korti üzvü boyunca uzanan jelatinvarı qatılıqda olur.

Korti üzvü hissi və istinad hüceyrələrdən, hər 2 tip hüceyrə qrupu isə xarici və daxili hüceyrələrdən ibarətdir. Daxili tükcüklü hüceyrələr dolçavari olub, apikal hissəsində 3-4 cərgə 30-60 ədəd qısa, hərəkətsiz tükcüyə, bazal hissədə isə nüvələrə malikdir. İnsanda 3500 daxili tükcüklü hüceyrə olur. Tükcüklü hüceyrələr bir sıra dərmanlara həssas olub,

əsasları ilə istinad hüceyrələrin üzərində yerləşir. Xarici tükcüklü hüceyrələr yüksək intensivli səs, daxili tükcüklü hüceyrələr isə aşağı intensivlikdə səs qıcıqlarına həssasdır. Yüksək tezlikli səs qıcıqları ilbizin aşağı hissəsindəki tükcüklü hüceyrələr, aşağı tezlikli səs qıcıqları isə ilbizin zirvəsində yerləşən hüceyrələr qəbul edir. İnsanda 1200-20000 kimi xarici tükcüklü hüceyrə olur.

Təbil pərdəsi səs impulslarının təsirindən ehtizaza gəlir. Bu ehtizaz eşitmə sümüklərinə, oradan oval pəncərə ilə perilymfaya əsası və tektorial zarlara ötürülür. Bu zaman sterlosilumlar qıcıqlanır, qıcıq hissi hüceyrələrə ötürülür. Nəticədə endolimfadakı asetilxolin, stereosilumların zarındakı xolinoreseptor zülal ilə asetilxolinesteraza fermenti arasında qarşılıqlı əlaqə yaranır, bu əlaqə mikrofon effekti yaradır.

Səs impulsları haqqında afferent məlumat eşitmə siniri ilə eşitmə analizatorunun mərkəzi hissəsinə ötürülür.

İstinad hüceyrələr tükcüklü hüceyrələrdən fərqli olaraq, öz əsasları ilə əsas zara təmas edir və sitoplazmasında tonofibrillər olur.

Korti üzvündə daxili və xarici sütun hüceyrələri yerləşir, bunlar içində endolimfa olan üçbucaq kanalı-daxili tuneli əmələ gətirir. Tunelin daxilindən spiral düyündən gələn mielinli sinir lifləri keçir.

İlbiz kanalının xarici səthinə yaxın Kladius hüceyrələr olur. Bu hüceyrələr köməkçi qrupa daxildir.

Xarici hüdudi hüceyrələr çoxlu mikroxovcuqlara malikdir, trofik funksiya yerinə yetirir. Korti üzvü spiral düyününün bipolyar neyronlarının afferent ucları ilə və mərkəzi zeytun-ilbiz dəstəsinin yaratdığı efferent liflərlə innervasiya olunur.

Eşitmə analizatoru Korti orqanın eşitmə hüceyrələrindən qıcığı spiral qanqlinin hüceyrələrinə ötürür. Bu hüceyrələrin aksonları ilbiz siniri liflərinə keçir və daxili qulaq keçəcəyində vestibulyar sinirlə birləşir. Spiral qanqlinin

hüceyrələrinin sinir lifləri kəllə boşluğuna daxil olandan sonra ayrılır, uzunsov beyində eşitmə qabarıqlarının hüceyrələrində qurtarır. Analizatorun ikinci neyronları olan bu hüceyrələr görmə qabarının medial dizli cisminə çıxıntılar yollayır. Buradakı multipolyar neyronların aksonları beyin qabığındakı hüceyrələrə çatır. Axırıncılardan görmə analizatorlarının enən yolları başlanır.

Zarlı labirint arteriyası yuxarı beyin arteriyasından ayrılaraq, dəhliz və ümumi ilbiz şaxələrinə bölünür. Dəhliz arteriyası torbacıq, kisəcik, yarım dairəvi kanalları, ilbiz arteriyası isə spiral düyünü və dəhliz pilləkənini qidalandırır. Spiral üzvdə damarlar olmur. Labirintdə limfa damarları olmur.

FƏSİL 6. ÜRƏK – DAMAR SİSTEMİ.

Ürək-damar sisteminə ürək, qan və limfa damarları aiddir. Bu sistem qanın və limfanın orqanizmdə hərəkətini təmin etməklə orqan və toxumalara oksigeni qida maddələri, bioloji fəal maddələri çatdırır və metabolizm məhsullarını orqanizmdən xaric edir.

Ürək

Ürək orqanizmdə qanı hərəkət etdirən əsas orqandır. Məməlilərdə ürək bir-birinə bitişik sağ, sol yarım hissələrdən, hər bir yarım hissə isə qulaqcıq və mədəcikdən ibarətdir. Qulaqcıqlardan mədəciklərə tərəf açılan klapanlar olur. Ürəyin divarında daxili endokard, orta miokard və xarici epikard qişaları olur.

Rüşeym inkişafının 3 qatlı dövründə entoderma ilə mezodermanın seqmentlərə bölünməmiş visseral vərəqi arasında mezenximositlərdən bədənin selomik boşluğuna qabaran 2 müstəqil borucuq inkişaf edir. Sonra mezenxim borucuqları vahid borucuq kimi birləşir və bunlardan endokard qişası yaranır. Mezodermanın endokarda söykənən visseral vərəqi miokardial lövhə adlanır. Daxili mezenxim borucuğuna söykənən hissə miokard, xarici hissə isə epikard mayasına çevrilir. Ürək klapanları endokarddan inkişaf edir, sonra bunlara miokardın və epikardın birləşdirici toxuması bitişir.

Endokard. Bu qişa qulaqcıq, mədəciklərin və onların quruluş elementlərinin (klapanlar, məməvari əzələlər) üstünü örtən fasiləsiz örtükdür. Mənşəyinə və quruluşuna görə endokard qan damarlarının divarına uyğun gəlir. Mədəcək və qulaqcıqlar nahiyəsində endokardın divarı daxili endoteli, orta əzələ elastiki və xarici birləşdirici toxuma qatlarından ibarətdir. Orta qat elastiki liflərlə zəngin birləşdirici toxumadan və onun üstündə yerləşən saya əzələ hüceyrələrindən, xarici qişa isə boş birləşdirici toxumadan

olub, miokardın endomiziyyə keçir. Bu qatda qan damarları və bəzi sahələrində keçirici əzələnin atipik hüceyrələri olur. Mədəcikli qulaqcıqlar arasındakı klapanlar solda iki taylı, sağda üç taylıdır. Klapanların hər iki səthi endoteli ilə örtülü olub, orta qatı sıx birləşdirici toxuma təşkil edir. Klapanların qulaqcıq səthi hamar, mədəcik səthi isə onun divarındakı məməvari əzələlərin vətərlərinin bəndlənməsi üçün çıxıntılara malikdir. Bu vətərlərin telləri mədəcikli güclü sıxılarda klapanları qulaqcıqlara tərəf açılmağa və qanı geri qayıtmağa qoymur. Mədəcikli aorta və ağciyər arteriyasının mənfəzindəki klapanlar aypara klapanlar adlanır, vətər tellərinə malik deyil, ancaq qanın hərəkəti istiqamətində açılır.

Miokard ürəyin əzələ qışası olub, işçi və keçirici əzələyə ayrılır. İşçi əzələ çox hissəsini təşkil edir. İşçi miositlər bir-birilə öz ucları ilə möhkəm birləşib, çoxlu anastomozlar əmələ gətirir. Bu hüceyrələrin bir-birinə təmas etdiyi sahədə hüceyrənin uzun oxuna perpendikulyar ara disklər yerləşir. Ara disklərdə nazik mikroflamentlər yerləşir. Mikroflamentlərin olmadığı zonalarda desmosomlar və yarıqvarı kontaktlar olur. Oyanma dalğası yarıqvarı kontaktlardan bir hüceyrədən digər hüceyrəyə mediatorsuz daha tez keçir. Hər bir miositin mərkəzində 1 və ya 2 nüvə, sitoplazmanın kənarlarında isə miofibrillər yerləşir. Miositlərin üstü kapilyarlarla zəngin zərif birləşdirici toxumadan endomiziyyə örtülür. Ürəyin istinad skeleti qulaqcıqlarla mədəcikli arasında və mədəcikliərdən çıxan damarların mənfəzində yerləşən fibroz – qığırdaq həlqələrdir.

Ürəyin avtomatik yığılmasını ürəyin keçirici siterminə aid atipik əzələ toxuması yerinə yetirir. Bu sistemə kranial boş venanın mənfəzində yerləşən sinus-qulaqcıq düyünü, qulaqcıqlararası arakəsmədə üçtaylı klapanların bəndləndiyi yerdə yerləşən mədəcik-qulaqcıq düyünü, mədəcikliərarası arakəsmədə endokard altında yerləşən Nisa lifləri və

miokardın birləşdirici toxuma qatlarında yerləşən Purkinə lifləri aiddir. Bu sistemin elementlərini atipiki əzələ hüceyrələri təşkil edir. Bu sistem ürəyin bütün şöbələrinin müəyyən ardıcılıqla və tezlikdə yığılmasını və impulsların işçi miositlərə keçməsinə təmin edir.

Atipik miositlərin işçi miositlərə nisbətən diametri 2-3 dəfə böyükdür və açıq boyanır. Sinus-qulaqcıq düyünündə ritmi keçiricisi olan xırda hüceyrələr – peysmekerlər olur. Keçirici əzələnin hüceyrələri işçi əzələnin hüceyrələrinə nisbətən oksigen çatışmamazlığına davamlıdır. Epikard ürəyin xarici qişası olub birləşdirici toxumanın elastiki, kollogen liflərindən təşkil olunmuşdur, üstü mezoteli ilə örtülüdür. Bu qişada piy toxuması və iri qan damarları olur.

Epikard perikardın vissersal vərəqi olub, ürəyin iri damarlarının kökündə pariyetal vərəqə keçib, perikardial boşluq əmələ gətirir. Bu boşluqda mezoteli hüceyrələrinin hasil etdiyi seroz maye olur. Quruluşuna görə müxtəlif istiqamətlərdə gedən elastiki, kollogen liflərə malik birləşdirici toxumadan ibarət zərif seroz qişa olub, üstü mezoteli ilə örtülür.

Ürəyin divarı aortadan klapanların yanında ayrılan tac arteriyaları ilə qidalanır. Bu arteriya əzələ elastiki tipli arteriyalardan olub, bir çox xırda şaxələyə ayrılır, bu xırda şaxələr arasında anastomozlar olur. Ürək klapanlarında qan damarları olmur. Hər bir miosit iki kapillyardan qida alır. Kapillyarlardan, qanı tac venalar toplayır və bu venalar sağ qulaqcığa açılır.

İstirahət zamanı ürəyin ritmik və avtomatik işlənməsini onun keçirici sistemi təmin edir. Fəaliyyət dövründə ürəyin işi daima sinir sisteminin təsiri altında olur. Ürək simpatik və azan sinirlərin şaxələri ilə innervasiya olunur. Həmin sinirlər ürəyin qişalarında sinir kəməfləri və intramural sinir düyünləri əmələ gətirir. Ürəyə gələn postganglionar sinir liflərinin tərkibində ulduzvarı və ön düş simpatik düyününün aksonları olur. Parasimpatik liflərdə hüceyrələrin cismi uzunsov

beynin azan sinir nüvəsində olan aksonlar olur. Bu liflər ürək daxili ganglilərin neyronlarında sinapslar əmələ gətirir və aksonları əzələ hüceyrələrində qurtarır.

Ürəyin afferent innervasiyası azan sinirin düyünlü ganglilərin onurğa beynin ilk 6 döş segmentinin onurğa beyin düyünlərinin qanqlilərinin neyronlarının dendritləri ilə olur. Dendritlərin uc şaxələri miokardda çoxlu hissi sinir qurtaracaqları əmələ gətirir və bunları iki qrupa ayırmaq olur: mexanoreseptorlar və əzələ reseptorları. Mexanoreseptorlar arteriolaların ətrafındakı birləşdirici toxuma qatlarında yerləşərək, qan damarlarının mənfəzinin dəyişilməsinə aid siqnalları qəbul edir. Bu reseptorlardan mərkəzə qaçan impulslar ürəyin ritmini reflektor olaraq tezləşdirir. Əzələ reseptorları spiralvarı olub, miositlərin yığılması siqnallarını ötürür. Bundan başqa, intrakardial düyünlərdə yerləşən müxtəlif neyronların iştirakı ilə də yerli refleks qövsləri yaranır.

Qan damarları

Qan damarları arteriyalara, venalara və mikrosirkulyator damarlara ayrılır. Arteriyalar qanı ürəkdən aparır, venalar isə qanı ürəyə gətirir.

Qan damarları müxtəlif diametrli qapalı borular sistemi olub, nəqliyyat, üzvlərin qanla təchizatı, qan və toxumalar arasında maddələr mübadiləsi funksiyaları yerinə yetirir. Qan damarları mezenximadan inkişaf edir. Bu sistemə qanı ürəkdən orqan və toxumalara çatdıran arteriyalar, qanı ürəyə qaytaran venalar və nəqliyyat funksiyası ilə bərabər qanla ətraf toxumalar arasında maddələr mübadiləsini təmin edən mikrosirkulyator damar kompleksdə aiddir.

Embriogenezin başlanğıcında yumurta sarıçı kisəsində mezenximositlərdən qan adacıqları yaranır. Adacıqların daxilində qan hüceyrələri yaranır, kənardakı hüceyrələr yastı forma alıb bir-biri ilə birləşir və borucuğun endoteli örtüyünü əmələ gətirir. İlkin qan borucuqları bir biri ilə

birləşib kapillyar sistem yaradır. Mezenximositləri əhatə edən hüceyrələr perisitlərə, saya əzələ və adventisiya hüceyrələrinə çevrilir. Damarlarda qan artdıqca onların orta və xarici qişasının elementləri formalaşır.

Arteriyaların və venaların divarı daxili-intima, ortamediya və xarici-adventisiya qişalarından təşkil olunmuşdur. Amma bu qişaların qalınlığı, inkişaf səviyyəsi və toxuma tərkibi onların yerinə yetirdiyi funksiyadan, qan təzyiqindən və onun hərəkət sürətindən asılı olaraq dəyişilir.

Arteriyalar divarının quruluşuna görə elastiki, əzələ elastiki və əzələ tipli olur.

Elastiki tipli arteriyalara aorta və ağciyər arteriyası aiddir. Bunlarda qan təzyiqi 200 mm civə sütunu, hərəkət sürəti isə 0,5-1 m/saniyədir. Elastiki arteriyaların divarı qalın və bütün qişalarında çoxlu elastiki liflər yerləşir. Belə arteriyaların daxili qişası endoteli və subendoteli qatlarından ibarətdir. Endoteli hüceyrələri bir və ya bir neçə nüvəli, müxtəlif formalı hüceyrələr olub damarın daxili örtüyünü əmələ gətirir və bazal zar üstündə yerləşir. Subendotel qatı nazik lifli boş birləşdirici toxumadan olub, ulduzvarı makrofaqlara və saya əzələ hüceyrələrinə malikdir. Bu qatın amorf maddəsində qlikozoaminoqlikolanlar olur, bunlar damar divarını qidalandırır. Bu qat damarların regenerasiyasında əsas rol oynayır, orta qata yaxın elastiki liflərə malikdir. Orta qişa çox sayda elastiki, məsaməli zarlardan təşkil olunmuşdur. Zarların arasında spiral gedişli saya əzələ hüceyrələri və az miqdarda fibroblastlar olur. Bu quruluş arteriyanın elastikliyini təmin edir.

Xarici qişa boş birləşdirici toxumadan olub, boylama istiqamətdə yerləşən kollogen və elastiki liflərdən təşkil olunmuşdur. Xarici və orta qişaların arasında damarlar damarı və sinirlər olur. Xarici qişa damarları artıq genəlməkdən və mexaniki zədələnmədən qoruyur. Daxili qişa və orta qişanın daxili 1/3 hissəsi damarlarda axan qanla, qalan xarici hissələr damarlar damarı ilə qidalanır.

Əzələ tipli arteriyalar

Orqanlara qan çatdıran arteriyaların hamısı **əzələ tipli arteriyalardır**. Bu tipə bazı, bud, dalaq və s. arteriyalar aiddir.

Bu arteriyaların daxili qişası endoteli və subendoteli qatlardan ibarətdir. Endoteli qatı endoteli hüceyrələrindən, subendoteli qatı ulduzvarı, iyvarı hüceyrələrdən, zəif elastiki liflərdən və amorf maddədən təşkil olunmuşdur. Daxili elastiki zar şəffaf olub, qida maddələrinin nəqli üçün çoxlu yarıqlara malikdir.

Orta qişa spiral gedişli sayə əzələ hüceyrələrindən ibarətdir. Bu hüceyrələrin arasında az miqdarda fibroblastlar, kollogen və elastiki liflər olur.

Orta və xarici qişalar arasında xarici elastiki zar yerləşir. Xarici qişa boş birləşdirici toxumadan olub, boylama və köndələn istiqamətdə gedən liflərdən təşkil olunmuşdur. Bu qişada damarı qidalandıran damarlar və sinirlər olur.

Əzələ-elastiki tipli arteriyalar elastiki və əzələ tipli arteriyalar arasında keçid mövqə tutur. Bura körpücükaltı arteriya aiddir. Bunların daxili qişası endotel, subendotel qatlarından və daxili elastiki zardan, orta qişa spiralvari yerləşən sayə əzələ hüceyrələrindən və elastiki liflərin torundan ibarətdir. Orta və xarici qişalar arasında xarici elastiki zar yerləşir. Xarici qişa boş lifli birləşdirici toxumadan olub, sinirlərə və damarlara malikdir.

Mikrosirkulyator yatağa müxtəlif arteriolalar, kapilyarlar venula və arteriola-venulyar anastomozlar və limfa damarları aiddir.

Bu kompleks arteriyaların venalara keçdiyi yerdə orqan və toxumalarda xırda prekapilyar, kapilyar və postkapilyarların sıx torunu əmələ gətirir.

Arterilalar 50-100 mkm diametrində kapilyar şəbəkəsinə keçən, ən kiçik əzələ tipli arteriyalar olub, kapilyar şəbəkəsinə keçirlər. Bunların daxili qişası bazal zarda yerləşən endoteli hüceyrələrindən, nazik subendoteli qatdan

və nazik daxili elastiki zardan ibarətdir. Şəkil 28 a.

Orta qişa 1-2 qat həlqəvi yerləşən saya əzələ hüceyrələrindən ibarətdir.

Arteriaların əzələ hüceyrələri arasında az miqdarda elastiki liflər olur. Xarici elastiki zar olmur. Xarici qişa boş lifli birləşdirici toxumadandır. Arteriolalar damar sisteminin kranları olub, damarların mənfəzinin ümumi sahəsini artırır azaltmaqla konkret toxuma nahiyəsinə gedən qanın miqdarını tənzim edir.

Kapillyarlar

Kapillyarlar ən nazik damarlar olub, yerləşdikləri üzvlərin quruluş və funksiyasından asılı olaraq müxtəlif diametrə və quruluşa malikdir. Ən dar kapillyarların mənfəzi 4,5-7 mkm-r olub, eninə zolaqlı əzələlərdə, ağciyərdə və sinir kötüklərində yerləşir. Orta mənfəzli kapillyarların diametri 7-11 mkm olub, dəridə və selikli qişalarda, böyük mənfəzli kapillyarların diametri isə 20-30 mkm olub, qan yarıdan orqanlarda, qaraciyərdə və daxili sekresiya vəzilərində olur. Bunlara sinusoid tipli kapillyarlar da deyilir.

Kapillyarlar tor şəklində yerləşir, bəzən ilgəklər və yumaqlar əmələ gətirir. İlgəklər xüsusi dərinin məməciklərində, yumaqcıqlar isə böyrəklərdə olur. İlgək təşkil edən kapillyarlarda arterial və venoz şöbələr ayırılmalıdır. Arteriyal şöbənin eni bir eritrositin eninə bərabərdir, venoz şöbənin eni isə ondan bir qədər artıqdır.

Eninə zolaqlı əzələnin 1 mm² sahəsində 1400 dəridə isə 40 kapillyar kəsiyi olur. Normal fizioloji şəraitdə hər bir toxumada 50% kapillyar fəaliyyətsiz olur. Kapillyarların daxili qatını əsas zar üstündə yerləşən endoteli hüceyrələri, orta qatını əsas zara daxil olmuş perisitlər, xarici qatı isə amorf maddə, perisitlər və zərif kollogen liflər təşkil edir. Endotelin qan cərəyanına baxan şəhində mikroxovcuqlar olur. Kapillyarlar quruluşuna görə üç qrupa bölünür.

1-ci qrupa adi quruluşlu endoteli təbəqəsinə və tam fasiləsiz zara malik kapillyarlar (məs. dəridə) aiddir.

2-ci qrupa fenesterli endotel təbəqəsinə və fasiləsiz əsas zara malik kapillyarlar aiddir, bunların divarında fenesterlər olduğu üçün fəal mübadilə mümkündür. Belə kapillyarlar böyrək yumaqcıqlarında, bağırsağın selikli qişasında, daxili sekresiya vəzilərində və s. olur.

3-cü qrupa məsaməli endotelə və fasiləli əsas zara malik kapilyarlar aiddir. Belə kapillyarlar qan yaradan orqanlarda olur, diametri 20-30 mkm-r və məsamələrdən qanın formalı elementləri miqrasiya edir (Şəkil 29).

Perisitlər çıxıntılı hüceyrələr olub, zənbil kimi kapillyarları əhatə edir, əsas zarın səhifələri arasında yerləşir və kapillyarların yığılmasında iştirak edir.

Adventisasiya hüceyrələri perisitlərdən xaricdə yerləşir, amorf maddə ilə əhatə olunur, bu maddədə nazik kollagen liflər də yerləşir.

Mikrosirkulyator yatağın çıxarıcı şöbəsi kapilyarların venoz hissəsindən başlanır.

Kapilyarların venoz şöbəsi arterial şöbədən 1,5-2 dəfə enlidir. Venulalar postkapilyar, yığıcı və əzələli olur. Postkapilyar venulaların diametri 8-30 mkm, quruluşu kapilyar şəbəkəsinin venoz şöbəsinə oxşayır, amma perisitlər çoxdur, yığıcı venulaların diametri 30-50 mkm olub, tək-tək sayə əzələ hüceyrələrinə malikdir. Əzələli venulaların diametri 50-100 mkm olub, orta qişada bir-iki sıra sayə əzələ hüceyrələr olur və xarici qişa yaxşı inkişaf etmişdir. Venoz şöbə limfa kapillyarları ilə birlikdə drenaj funksiyanı yerinə yetirir, toxumalardan metabolizmin məhsullarını xarici edir, bunların divarından leykositlər də miqrasiya edir.

Arteriovenulyar anastomozlar

Arteriyal qanı kapillyarlara keçmədən birbaşa venalara ötürən damar birləşmələri arteriovenulyar anastomozlar adlanır. Bunların diametri 30-500 mkm, uzunluğu 4 mm-dir.

Bu anastomozlar həqiqi və atipik olur. Həqiqi

anastomozlardan ancaq arterial qan, atipik anastomozlardan isə qarışıq qan keçir. Bunların yığılma funksiyasını əzələ qişası yerinə yetirir.

Venalar qanı orqan və toxumalardan ürəyin sağ qulaqcığına çatdırır. Ağciyər venası istisnadır, çünki bu damar ağciyərdən oksigenlə doymuş qanı ürəyin sol qulaqcığına gətirir. Venaların divarı da arteriyalarınkı kimi daxili, orta və xarici qişalardan təşkil olunmuşdur. Venalarda qanın təzyiqi 15-20 mm civə sütunu, hərəkət sürəti isə 10mm/san-dir. Ətrafların venalarında qanın geri hərəkət etməməsi üçün klapınlar olur.

Venalar əzələli və əzələsiz tiplərə ayrılır. Əzələsiz venalara sümük, qara ciyərin pənciyə mərkəzi və dalağın trabekulyar venaları, əzələli venalara bud, bazu venaları aiddir. Əzələsiz venaların divarı bazal zarda yerləşən endoteli və xarici birləşdirici toxumadan ibarətdir (Şəkil 28v).

Əzələli venaların divarı arteriyanın divarı kimidir. Orta əzələ qişası arteriyalara nisbətən zəifdir. Əzələ hüceyrələri sirkulyar yerləşir.

Damarlar simpatik və parasimpatik sinirlərlə innervasiya olunur. Simpatik liflər damarları daraldır, parasimpatik liflər isə genişləndirir. Damarların divarında xemo, baro və mexanoreseptorlar olur.

Limfa damarlari

Limfa damarları sisteminə limfa kapilyarları, postkapilyarlar, orqan xarici və daxili limfa axarları, kranial boş venaya açılan döş və sağ limfa axarları aiddir. Limfa damarları vasitəsilə toxumalardan mübadilə məhsulları, iri molekullu maddələr, mikroblar və digər yabani hissəciklər çıxarılır. Limfa damarları ilə limfositlərin resirkulyasiyası və yaman şiş hüceyrələrinin yayılması gedir. Limfa kapilyarları bir ucu bağlı, nazik divarlı borular olub, şaxələnilib birləşərək, orqanlarda iri ilgəkli tor əmələ gətirir. Dərialtı toxumada, daxili orqanların qişasında və oynaqların kapsulasında

kapilyar tor çox sıx olur. Baş və onurğa beyində, qığırdaq, sümük toxumalarında, gözün buynuz qişasında və billurda limfa kapilyarlar olmur. Limfa kapilyarlarının diametri müxtəlifdir və qan kapilyarların diametrindən bir neçə dəfə böyükdür. Limfa kapilyarların divarı yastı endoteli hüceyrələrindən təşkil olunmuşdur. Endoteli qatının üstündə ətraf birləşdirici toxumalar kollogen fibrillərinin birləşməsini təmin edən “lövbər” mikrofilamentlər yerləşir. Limfa kapilyarlarının divarında bazal zar olmur. Endoteli hüceyrələrin arasında yarıqvari məsamələr olur. Bu məsamələrdən iri hissəciklər və hüceyrələr kapilyar daxilinə keçir.

Limfa damarları mənfəzinə görə xırda, orta və iri mənfəzli olur. Bu damarların divarında limfanın ürəyə doğru hərəkətini klapanlar təmin edir. Klapanların yerləşdiyi yerdə kolbavari genişlənmə olur. Limfa damarlarının mənfəzi böyüdükcə onların divarında sayə əzələ hüceyrələri də görünür.

İri limfa damarlarının divarında hər üç qişa olur. Bu damarların divarının quruluşu venaların divarı kimidir. İntima qatı endoteli, endotelialtı birləşdirici toxuma elementlərindən ibarətdir və daxili elastiki zar olmur. Orta qişada dairəvi, çəp istiqamətdə yerləşən sayə əzələ hüceyrələri, elastiki və kollogen liflər olur. Qalxan limfa damarların divarında sayə əzələ toxuması yaxşı inkişaf etmişdir. Xarici qişa lifli birləşdirici toxumadandır.

FƏSİL 7. QAN YARADAN VƏ İMMUN MÜHAFİZƏ ORQANLARI

Qan yaradan və immun mühafizə orqanları mərkəzi və periferik orqanlara ayrılır. Heyvanlarda mərkəzi qan yaradan orqanlara qırmızı sümük ilişi, timus, quşlarda bunlardan başqa fabrisiyev kisəsi də aiddir.

Periferik qan yaradan orqanlara limfa düyünləri, dalaq həzm traktında limfoid fəllikullar, hemolimfatik düyünlər, quşlarda isə bunlardan başqa dəri və ağciyərdə aiddir. Qırmızı sümük iliyində kambiyal hüceyrələrdən eritrositlər, qranulositlər, trombositlər, V-limfositlər və T- limfositlərin əcdadları yaranır. Timus vəzidə bu hüceyrələr T-limfositlərə çevrilir. Mərkəzi qan yaradan orqanlarda limfositlərin antigəndən asılı olmayan çoxalması və ixtisaslaşması prosesi gedir.

Periferik qan yaradan orqanlarda T və V limfositlərin çoxalması, spesifik xarakter qazanması, antigenin təsiri ilə ixtisaslaşması, effektor hüceyrələrə çevrilməsi və həyat fəaliyyəti başa çatmış hüceyrələrin məhv olması gedir. Qan yaradan orqanların əsasını retikulyar toxuma, timus və fabrisiyev kisəsində isə çıxıntılı epiteli hüceyrələri təşkil edir. Retikulositlər makrofaqlarla birlikdə müxtəlif hüceyrələrin qarşılıqlı əlaqəsi, çoxalması, yetişməsi və vaxtı çatmış hüceyrələrin parçalanması üçün xüsusi mikromühit yaradır. Sinusoid kapillyarların və postkapilyar venulaların xüsusi mühiti isə hüceyrələrin miqrasiyasını, qanın və limfanın orqanlarda zəif axıb depolaşmasını təmin edir.

Sümük ilişi

Bu yarımaya qatılıqda olub, onurğalı heyvanların sümük boşluqlarında yerləşir. Qırmızı və sarı sümük ilişi olur. Qırmızı sümük ilişi yaşlı heyvanlarda yastı sümüklərdə, fəqərələrdə və borulu sümüklərin epifizlərində olur.

Qırmızı sümük ilişi heyvanlarda embrionda qığırdaq

skeletin formalaşdığı dövrdə əmələ gəlir. Qoyunların 7 həftəlik embrionunda ətrafların qığırdaq skeletində diafizlərdəki boşluqlarda osteoblast, osteoklast və retikulositlərdən ibarət sümük iliyi yaranır. Sonra mikrosirkulyator yatağın formalaşan damarları ətrafında mieloid toxumanın tərkibinə daxil olan hemopoetik hüceyrələrin sürətlə yaranması başlanır.

Əksər heyvanların ətraf sümüklərində və quyruq fəqərələrində qırmızı sümük iliyi sarı sümük iliyinə çevrilir. Quşlarda az miqdarda bütün sümüklərdə qırmızı sümük iliyi qalır.

Qırmızı sümük iliyinin kambial hüceyrələrindən eritrositlər, dənəli leykositlər, monositlər, V limfositləri (məməlilərdə) və qan lövhəcikləri yaranır.

Sümük iliyinin endostdan ayrılan birləşdirici toxuma atmaları anastomozlaşaraq, onun əsasını yaradır. Atmaların arasındakı boşluqlarda çoxlu mikrosirkulyator damarların daxil olduğu retikulyar toxuma yerləşir. Bu toxumanın sinusoid kapillyarları ancaq yetişmiş formalı elementləri qan damarlarına keçirir. Retikulyar toxumanın kapillyarları arasında polipotent gövdə hüceyrələri, blastlar, proeritroblastlar, promonositlər, metamielositlər, prolimfositlər, meqakarioblastlar, meqakariositlər və qanın yetişmiş formalı elementləri olur. Hemopoetik hüceyrələr adacıqlar şəkilində yerləşir. Sinusoid kapillyarların mənfəzi geniş, divarında çoxlu məsamələr olur. Kapillyarların endoteli örtüyündə makrofaqtlar olur. Mieloid toxumada çox pəyçikli nüvəli meqakariosit və meqakarioblastlar olur.

Qırmızı sümük iliyində 10%-dən çox piy hüceyrələri olur. Aclıq zamanı bu hüceyrələrin piy əlavəsi olduğu kimi qalır. Qırmızı sümük iliyi borulu sümüklərin diafizində sarı sümük iliyinə keçir. Kəskin qan itirilmələrdə, zəhərlənmələrdə və sairə proseslərdə sarı sümük iliyi qırmızı sümük iliyi ilə əvəz olunur.

Timus

Timus heyvanlarda döş boşluğunda yerləşən tək cisim traxeyanın yanlarında yerləşən cüt boyun hissələrindən ibarətdir. Bu vəz öz immunogen funksiyanı hüceyrəvi və humoral immunitetin yaranmasında əsas rol oynayan T limfositlərinin müxtəlif populyasiyalarını yaratmaqla yerinə yetirir. Bu funksiyanı vəz periferik limfoid orqanlarda limfositlərə distant təsir göstərən timozin hormonu ilə həyata keçirir.

Embrogenezin 25-27 sutkasında ilkin udlaq bağırsağından 3-4-cü qəlsəmə cibcikləri nahiyəsində entodermadan boruvarı qabarmalar şəklində vəz inkişaf edir.

Sonra vəz qəlsəmə cibciklərindən ayrılır, ikinci aylığın sonunda vəzin epitelı atmalarında fəal çoxalan limfositlər görünür, epitelinin çıxıntılı hüceyrələri formalaşır, tor əmələ gətirir. 3-cü aylıqda qabıq, beyin maddələr, axırda isə ilkin timus cisimcikləri yaranır.

Quruluşu. Timus paycıqvarı quruluşa malikdir. Hər bir paycıq mürəkkəb şaxələnən paycıqlardan ibarət limfoepitelial orqan olub, çoxlu yan şaxələrə malikdir. Paycıqların üstü nazik birləşdirici toxuma kapsulası ilə örtülü olub, enli paycıq ara qata malikdir. Həmin qatda qan damarları və piy toxuması olur. Timus limfoepitelial orqandır. Şəkil 31.

Hər bir paycığın əsasını çıxıntılı epiteliretikulositlərin toru təşkil edir. Bunların arasında çoxlu limfoid sıralı hüceyrələr çoxalır. Paycıqların kənarında qabıq, mərkəzdə isə beyin maddə yerləşir. Körpə heyvanlarda qabıq maddə beyin maddəyə nisbətən çoxdur. Qabıq maddədə limfositlər çox olub, sıx yerləşdiyi üçün tünd, beyin maddədə limfositlər az olduğu üçün aşıq rəngdə görünür. Desmosomlarla birləşən epitelı hüceyrələri kapsulanın altında və qabıq maddənin qan damarları ətrafında kapillyarların endoteli qatının bazal zarı ilə birlikdə T limfositlərin çoxalıb differensasiya olunduğu qabıq maddəyə antigenlərin daxil olmasına mane olan

hematotimus səddi yaradır. Qabıq maddənin ən kənar zonasında qırmızı sümük iliyindən gəlmiş T limfositlərin müjdə hüceyrələri olan iri limfoblastlar yerləşir. Bu zaman timozinin təsiri ilə həmin hüceyrələrin antigendən asılı olaraq, çoxalması və immun səriştəli T limfositlərə çevrilməsi prosesi gedir. Timusun qabıq maddəsində kiçik limfositlərin təzələnməsi sürətlə gedir. Yeni yaranmış limfositlərin çox hissəsi timusun sərhəddində məhv olur və makrofoqlar tərəfindən udularaq məhv edilir. Orqanizmin öz xüsusi makromolekullarına görə yaranan T limfositləri parçalanır. Belə T limfositləri qana keçəndə autoimmun reaksiya yaranır.

T limfositlərin 5%-i plazmolemmasında yabani antigenə qarşı reseptor olanları qabıq maddənin daxili zonasından qana keçib dalaq və limfa düyünlərinin timusdan asılı zonalarına köçür, orada isə antigenə reaktiv killərlərə, xelperlərə və supersorlara çevrilir.

Qabıq maddənin hüceyrələri ilə qan arasında timus səddi mövcuddur, bu sədd qabıq maddədə differensiasiya edən limfositləri kənar antigenlərin təsirindən qoruyur. Səddin seçicilik qabiliyyəti var, bu qabiliyyət pozulanda qabıq maddəyə plazmositlər, granulositlər və toxuma bazofilləri keçir. Bəzən qabıq maddədə ekstramedulyar qan yaranan ocaqlar əmələ gəlir. Beyin maddədə limfositlər az olduğu üçün açıq boyanır, bunlar sirkulyasiya edən limfositlərdir. Bu hüceyrələr postkapilyar venula və limfa damarlarına sərbəst girib çıxır. Bu hüceyrələrin mitotik bölünməsi beyin maddədə qabıq maddəyə nisbətən 15 dəfə azdır.

Beyin maddənin orta hissəsində konsentrik təbəqələşmiş epiteloretikulusitlərdən əmələ gəlmiş lövhəli (Hassal) cisimciklər olur. Bu cisimciklərin miqdarı və ölçüləri yaşla əlaqədar olaraq artır. Timusun ölçüləri erkən postembrional dövrdən cinsi yetişkənliyə kimi artır, sonra isə yaşla əlaqədar azalır. Bu zaman vəz paycıqları qırışır, paycıqlarda timus cisimcikləri yaranır, birləşdirici toxuma və piy hüceyrələri

artır. Ağır travmalarda, şüalanmada, aclıq və iti gedişli yoluxucu xəstəliklərdə timusda aksidental involyasiya baş verir.

Quşlarda kloaka kisəsi

Bu orqan quşlar üçün xarakter limfoepiteliyal orqan olub, kloakanın divarının dorsal hissəsində yerləşir. Quruluşuna görə boşluqlu orqandır, divarında birincili və ikincili boşluğa qabaran büküşlər olur. Üstü çox sıralı prizmatik epitel ilə örtülü büküşlərdə qabıq və beyin maddələrdən ibarət sıx yerləşmiş limfatik düyüncüklər olur. Beyin maddədə uzunsov çıxıntılı epitel hüceyrələri arasında böyük və orta həcmli limfositlər yerləşir. Qabıq maddədə çoxlu miqdarda kiçik limfositlər olur.

Kloaka kisəsi inkişaf edəndə əvvəlcə paycıq epitel əsası formalaşır, sonra araya yumurta sarısı kisəsindən miqrasiya edən maya hüceyrələrdən çoxlu limfositlər yaranır. Burada humoral immunutetin V-limfositləri inkişaf edir. Bu limfositlər antigenlərin təsirindən ikincili limfoid orqanlarda antitel yaradan plazmatik hüceyrələrə çevrilir.

Limfa düyünləri

Limfa düyünləri onurğalı heyvanlarda ilk dəfə quşlarda meydana çıxmışdır. Suda üzən quşların boyun və bel nahiyələrində limfa damarlarının gedişi boyunca, uzunsov formada cüt limfa düyünləri olur. Toyuqlarda limfa düyünləri olmur, amma qara ciyərin, böyrəklərin, yumurtalığın və bağırsağın selikli qişasının birləşdirici toxuma atmalarında çoxlu limfoid yığıntılar olur.

Limfa düyünləri yerləşməsinə görə səthi və dərin limfa düyünlərinə ayrılır. Bunlar formasına görə oval, paxlavari, uzunsov olub, limfa damarlarının gedişi boyunca yerləşir. Limfa düyünləri baryer filtrasiya orqanı olub, mikrobları, yabani hissəcikləri və ölmüş hüceyrələri faqositoza uğradır.

Limfa düyünlərində antigenin təsirindən humoral

imunitetin immunositləri və T effektor hüceyrələr əmələ gəlir.

Limfa düyünləri insanda embrional inkişafın 2-ci ayın sonunda əmələ gəlir. Heyvanlarda əksər limfa düyünləri embrional inkişafın ikinci yarısında formalaşır. Limfa düyününün mayası limfa damarı ətrafında mezenximositlərin çoxalması ilə başlanır. Sonra mayanın kənarında damarlar birləşir, kənar cibcik yaradır, onların divarı mezenxim hüceyrələr ilə birləşib kapsulanı və ondan ayrılan atmaları yaradır. Limfa damarları düyün daxilində ara cibciklər əmələ gətirir, ara cibciklər mezenximadan əmələ gələn retikulyar toxumanı periferik qatda ovalvari törəmələrə, mərkəzi qatda isə beyin atmalarına ayırır. Sonra həmin struktur elementlərdə qanyaradan elementlər məskunlaşır. V limfositlər düyünün səthi və mərkəzi zonalarında, T-limfositləri ara zonada məskunlaşır. Tədricən limfoid hüceyrələrin və makrofaqların miqdarı artır. Qabıq qatda mərkəzi şəffaf follikullar formalaşır.

Limfa düyününün mikroskopiki quruluşu

Limfa mayesi orqanizmin müəyyən nahiyələrindən gətirici limfa axarları ilə limfa düyünə onun qabarıq səthi ilə daxil olur, çökük səthindən xaric olur. Donuzlarda əksinə olur. Limfa düyünləri aşağıdakı quruluş komponentlərinə malikdir: 1. birləşdirici toxuma əsas olan kapsula və trabekullar sistem; 2. mərkəzi, ara və kənar hissələrdəki limfoid toxuma; 3. Limfanın normal axımına şərait yaradan limfatik cibciklər sistemi.

Kapsula birləşdirici toxumadan olub, düyünü əhatə edir, və qapı hissəsində qalıdır.

Kapsulada elastiki, kollogen liflər və qapı hissəsində tək-tək sayə əzələ hüceyrələri olur. Kapsuladan daxilə birləşdirici toxumadan arakəsmələr-trabekullar gedir. Trabekullar düyünün mərkəzində anastomozlaşır.

Limfa düyününün periferik hissəsində tünd boyanmış

limfa düyüncükləri, qabıqətrafı-parakortikal zona, mərkəzdə-beyin maddəsində beyin qaytanları və sinusları olur. Qabıq zonanın çox hissəsini və beyin qaytanları V limfositlər tutur, parakortikal zona isə timusdan asılıdır və T limfositlər tərəfindən tutulur.

Qabıq maddənin limfa düyüncükləri girdə formada diametri 0,5-1 mm-dir. Düyüncüklərin əsasını qalın, qıvrılmış həlqəvi retikulyar liflər təşkil edir. Retikulyar stromada limfositlər, limfoblastlar, makrofaqlar olur. Düyüncüyün periferik hissəsində kiçik limfositlər tac kimi yerləşir. Retikulyar liflərin arasında retikuloendotelial hüceyrələr və makrofaqlar olur. Düyüncüyün mərkəzində açıq rəngdə boyanmış limfoblastlar, dendritli hüceyrələr, tipik makrofaqlar və limfositlər olur. Limfoblastlar bölünmənin müxtəlif mərhələlərində olur. Buna görə də mərkəzi hissəyə çoxalma mərkəzi də deyilir. Antigenin təsiri ilə fəallaşmış V limfositlər düyüncükdə çoxalır, yetişir və beyin qaytanlarına keçib, əks-cisimciklər hasil edən plazmositlərə çevrilirlər.

Parakortikal zona qabıq və beyin maddələri arasında olur bu isə timusdan asılı zonadır. Bu zonada T limfositlərin çoxalması və killerlərə diferensiasiyası olur. Bu zonanın postkapilyar venulası T və V limfositlərin düyüncükdən qana keçdiyi nahiyədir.

Beyin maddə parakortikal zonadan və beyin qaytanlarından ibarətdir. Beyin qaytanları retikulyar toxumadan olub, bir-biri ilə anastomozlaşır. Şəkil 30

Retikulyar toxumada V limfositlər, plazmositlər və makrofaqlar olur. Burada plazmatik hüceyrələrin çoxalması, differensiasiyası baş verir. Plazmatik hüceyrələr S sinfinə aid immunoqlobulinlər sintez edir. Beyin qaytanlarının daxilindən qan damarları və kapillyarlar keçir. Damarların endotelində məsamələr olur. Beyin qaytanları üstən endotelə bənzər retikulyar hüceyrələrlə örtülüdür. Bu hüceyrələr retikulyar liflərin üzərində yerləşərək, sinusların

divarını əmələ gətirir.

Bir tərəfdən kapsula və traberkula ilə, digər tərəfdən düyüncüklər və beyin qaytanları ilə məhdudlaşan sahələr sinuslar adlanır. Sinuslar kənar-kapsula ilə qabıq folikulu arası, ara qabıq – trabekullarla follikullararası, ara beyin – beyinatmaları ilə trabekula arası və mərkəzi – qapı nahiyəsindən çıxarıcı limfa damara açılan olur.

Limfa mayesi kənar cibciklərdən ara qabıq, ordan ara beyin, burdan qapı cibciyinə keçir. Sinusların divarında bazal zarda yastı hüceyrələr yerləşir. Kənar və ara sinusların divarında follikullara və beyin qaytanlara tərəf bazal zar olur və yastı hüceyrələr fasiləli yerləşir. Bütün sinusların mənəfi gətirici limfa damarlarının mənəfindən dəfələrlə çoxdur. Makrofaqların hesabına limfa düyünlərinə düşmüş antigenlər sinuslarda saxlanır və udulur.

Qan təchizatı. Limfa düyününün qan təchizatında bir sıra xüsusiyyətlər mövcuddur. Arteriya qapıya girən kimi düyünün müxtəlif zonalarına trabekullar boyunca yayılan çoxlu şaxələre ayrılır. Beyin maddəsinə gedən qısa şaxələr tezliklə beyin atmalarının kapilyarlarına bölünür. Qabıq maddənin şaxələri əvvəl şaxələnmir kapilyarlar sinusların yaxınlığında birbaşa folikullara gedir və folikulların səthi zonasında yerləşən postkapilyar venalara açılır, venulanın endoteli qatından limfositlər limfoid toxumaya, ordan da sinuslara keçir. Düyünün qabarıq səthindən daxil olan arteriya kapsulada və kapsulyar trabekullarda şaxələnilir.

Hemolimfatik düyünlər

Heyvanlarda döş boşluğunda, döş, qarın aortaları və böyrək damarları boyunca sarımtıl və ya qırmızı düyünlər olur. Bunlar inkişafına və quruluşuna görə adi limfa düyünlərinə oxşayır. Bunların üstü tərkibində sayə əzələ toxuması olan birləşdirici toxuma kapsulası ilə örtülüdür. Düyünün periferik hissəsində sərbəst follikullar olur. Bunlar postembrional dövrdə mieloid qan yaranmanı saxlayan düyünlərdir. İri buynuzlu heyvanlarda hemolimfatik

düyünlər əlavə dalaqlar olub, bir başa qan damarlarına qoşulur və bunlarda qan hüceyrələrinin parçalanması baş verir.

Həzm traktının limfoid törəmələri

Həzm traktı boyunca selikli qişanın birləşdirici toxuma qatlarında tək-tək, yaxud qrup formasında limfoid folikullar olur. Dil, damaq, udlaq və udlaq yanı limfoid folikullar bura aiddir. Donuzlarda bunlar udlaq yanı limfoid həlqə adlanır. Ağız boşluğu ilə udlaq arasında yerləşən iri limfoid aqreqlər badamcıqlar adlanır. Bağırsağın selikli qişasında yerləşən limfoid folikullar peyer yığıntıları adlanır. Bağırsağın limfoid folikulları hüceyrəvi quruluşuna görə limfa düyünlərinin qabıq maddəsinə oxşayır. Bunların ortasında əksərən iri şəffaf mərkəz olur.

Həzm traktının limfoid törəmələrində ordan daxil olmuş antigenlərə qarşı T və V limfositlərinə məxsus immun reaksiyalar baş verir. Burada antigenləri zərərsizləşdirən A tipli immunoqlobulinləri hasil edən çoxlu plazmatik hüceyrələr əmələ gəlir. Limfositlər bu törəmələrdən miqrasiya edib bağırsağın səthinə çatır.

Dalaq

Dalaq gövşəyənlərdə işkənbənin üstündə, qalan heyvanlarda isə mədənin böyük ayrılıyında yerləşir.

Dalaq çox funksiyalar yerinə yetirən orqandır.

Əksər heyvanlarda limfositlərin və immunitetin yaranmasında mühüm rol oynayır. Qanda olan antigenlərin təsirinə antitel hasil edən və ya hüceyrə immunitetində iştirak edən hüceyrələr əmələ gətirir. Gəmiricilərdə dalaq universal qan yaradan orqan olub, limfoid, eritroid və qranulusitar hüceyrələr əmələ gətirir. Dalaqda ömrünü başa çatdırmış, eritrositlər makrofaqlar tərəfindən parçalanır, parçalanma məhsulları orqanizmdə yeni eritrositlərin yaranmasında istifadə olunur. Dalaq eyni zamanda qan

deposudur. Bu funksiya atlarda və gövşəyənlərdə güclüdür. Bundan başqa, dalaq qırmızı sümük iliyində eritrositopoezi zəiflədən maddə sintez edir.

Dalaq müsariqənin dorsal hissəsində intensiv çoxalan mezenxim hüceyrələrindən inkişaf edir. İnkişafın ilk mərhələsində mezenximdən lifli əsası, damar yatağı və retikulyar hüceyrələr formalaşır. Sonralar bu hüceyrələrin bir qismi retikulyar toxumaya differensiasiya edir və orqanın mayası polipotent hüceyrələrlə zənginləşir. İnkişafın üç aylığında dalaqda ilk dəfə immunuqlobulin reseptorlu V limfositlər yaranır. Embriogenezin 5-ci ayında dalaqda mielopoez maksimal səviyyəyə çatır. Bundan sonra mielopoez qırmızı sümük iliyinə keçir, limfositopoez əksinə güclənir. Embriional inkişafın 3-cü ayında stroma formalaşır, geniş venoz sinuslar əmələ gəlir. Eyni vaxtda limfa düyüncükləri inkişaf etdikcə qırmızı özək də formalaşır.

Dalağın mikroskopik quruluşu.Dalağın əsas quruluş elementlərinə kapsula, ondan orqanın daxilinə keçən atmalar, atmalararası retikulyar toxumadan əmələ gəlmiş özək aiddir. Özək ağ və qırmızı olur.

Kapsula və atmalar sıx lifli birləşdirici və saya əzələ hüceyrələrindən təşkil olunmuşdur. Kapsulanın üstünü seroz qişa örtür, seroz qişanın üstünü mezoteli örtür. Kapsuladan ayrılan atmalar orqanın daxilində torvarı şəbəkə yaradır. Atmalarda arteriya və vena damarları olur. Kapsula və atmalar istinad-yığılma aparatını təşkil edir. Saya əzələ hüceyrələri yığıldıqda dalaqdan depo qanı qan damarlarına ötürülür. Birləşdirici toxumada dalağa öz ölçülərini dəyişməyə imkan verən elastiki liflər çox olur.

Dalağın ağ pulpası girdə formada limfoid toxuma yığıntılarından ibarət olub, dalaq arteriyasının adventisiyasında toplanır və dalağın 1/5 hissəsini təşkil edir. Dalağın limfotik düyüncüklərinin ölçüləri 0,3-0,5 mm-dir. Düyüncüklər T və V limfositlərdən, plazmositlərdən və makrofaqlar yığımindən ibarətdir. Limfatik düyüncüklərin

mərkəzindən radial kapillyarlara şaxələnən eksentrik arteriya keçir.

Limfatik düyüncüklərdə periarterial, manti, marginal və çoxalma mərkəzi məntəqələri olur. Periarteriyal məntəqə arteriya ətrafında yerləşir və T limfositlərdən təşkil olunmuşdur.

Çoxalma mərkəzi retikulyar hüceyrələrdən, proliferasiya edən V limfoblastlardan və differensasiya etmiş, antitel yaradan hüceyrələrdən ibarətdir. Bu mərkəz açıq rəngdə olub, daxilində makrofaqlar və plazmositlər də olur.

Manti məntəqəsi periarterial məntəqəni və törədici mərkəzi əhatə edərək, kiçik V limfositlərdən, az miqdarda T limfositlərdən, plazmositlərdən və makrofaqlardan ibarətdir.

Marqinal məntəqə ağ və qırmızı pulpa arasında keçid təşkil edir. Bu məntəqə T və V limfositlərdən, tək-tək makrofaqlardan ibarətdir. Bu məntəqə sinusoid tipli damarlarla əhatə olunmuşdur.

Dalağın qırmızı pulpası retikulyar toxumadan, sinusoid tipli qan damarlarından və orada yerləşən qanın formalı elementlərindən ibarətdir. Sinuslar arasındakı qırmızı pulpa hissələri dalaq qaytanları adlanır. Burada plazmositogenez ocaqları olur. Qırmızı pulpada monositlər makrofaqlara differensasiya olunur.

Dalaqda həyatı başa çatmış, zədələnmiş eritrositlər parçalanır və makrofaqlar tərəfindən udulur. Hemoqlobinin parçalanması zamanı əmələ gələn bilirubin və dəmir tərkibli transferin qana keçir. Bilirubin qaraciyərdə öd turşularının sintezinə sərf olunur, transferin isə makrofaqlar tərəfindən tutulur, qırmızı sümük iliyində inkişaf edən eritroid hüceyrələri dəmirlə təmin edir. Dalaqda trombositlər də toplanır və qocalmış trombositlər burada parçalanır. Şəkil 31

Qan təchizatı.Dalaq qaytanları arasında yerləşən qırmızı pulpanın sinusları dalağın mürəkkəb qan-damar sisteminin bir hissəsidir.

Dalaq onun qapısından daxil olan dalaq arteriyası

hesabına qidalanır. Dalaq arteriyası trabekulyar, bu da pulpar arteriyalara şaxələdir. Pulpar arteriyanın adventisiyasında periarterial limfatik yataqlarının limfatik düyüncükləri yerləşir. Düyüncükdən keçən arteriya bir neçə hemokapilyara şaxə verir, düyüncükdən çıxandan sonra salxımvarı arteriyalar əmələ gətirir. Bunların distal uclarının davamı ellipsoid arteriolalara keçir. Bunların üstü tərkibində retikulyar hüceyrələr, liflər olan və arteriolanın divarında sfinkter əmələ gətirən mufta ilə örtülüdür. Bu arteriyalar hemokapilyarlara keçir. Qırmızı pulpanın kapilyarlarının çoxu venoz sinuslara daxil olur (qapalı qan dövranı) bəziləri retikulyar toxumaya açılır (açıq qan dövranı). Qapalı qan dövranı toxumaları sürətlə oksigenlə, açıq qan dövranı isə qanın formalı elementlərinin makrofaqlarla kontaktını təmin edir. Sinuslar dalağın venoz sisteminin başlanğıcıdır. Qırmızı pulpanın çox hissəsini venoz sinuslar təşkil edir. Venoz sinusun daxili səthi bazal zarda, yerləşən fasiləli endoteli qatı örtür. Sinusun səthində retikulyar liflərdən üzükvarı sfinkter, sinusun venaya keçdiyi yerdə digər sfinkter olur. Venoz sfinkterlər yığılanda qan sinuslara dolur, divarı gərilir onda qanın plazması retikulyar toxumaya keçir. Sinuslara qanın formalı elementləri dolur. Dalağın venoz sinuslarında bütün eritrositlərin 1/3 toplanır.

Hər iki sfinkter açılanda sinuslardan qan ümumi qana qovulur. Bu hadisə orqanizmin oksigenə tələbatı artanda, “simpatik sinir sistemi oyananda, sfinkterlər boşalanda, dalağın kapsulasındakı və atmalarındakı sayə əzələ hüceyrələri yığılanda da olur.

Venoz qan özəkdən trabekulyar venalara, oradan dalaq venasına açılır. Bu vena dalağın qapısında qapı venasına açılır.

Dalaq onurğa beyin sinir düyünlərinin neyronlarının dendritləri ilə hissi innervasiya olunur. Mielinli və mielensiz sinir lifləri kapsulada, atmalarda, atmaların damarları ətrafında və dalaq sinuslarında olur. Sərbəst sinir

qurtaracaqları birləşdirici toxumada trabekulun və damarların sayı əzələ hüceyrələrində və dalağın retikulyar stromasında yerləşir. Qocalıqda dalağın ağ və qırmızı pulpası atrofiyaya uğrayır.

Dalağın limfoid və stroma hüceyrələrinin fizioloji bərpası sərbəst gövdə hüceyrələri hesabına olur. Dalağın ümumi həcmnin 30-90% kəsildə onun reparativ regenerasiyası baş verir.

FƏSİL 8. ENDOKRİN VƏZLƏR

Çıxarıcı axarları olmayan, qan damarları ilə zəngin, bilavasitə qana keçən bioloji fəal maddələr - hormonlar hasil edən vəzlər daxili sekresiya vəzləri adlanır. Hormonlar qanla bütün orqanizmə yayılaraq, maddələr mübadiləsini, boy inkişafı, çoxalma və sairə funksiyaları sinir sistemilə qarşılıqlı əlaqədə tənzim edir. Nəticədə orqanizmdə vahid neyroendokrin sistem yaranır. Bu sistem orqanizmin daxili mühitinin stabitliyini və onun xarici mühitilə əlaqəsini təmin edir. Bir vəzin hormonları digər vəzin hədəf hüceyrələrinə təsir etməklə onun funksiyasını nizamlayır. Hər bir hormonu hədəf hüceyrədə konkret bir reseptor tərəfindən tanınılır. Kimyəvi tərkibinə görə hormonlar xolesterinin törəmələri olan glikoproteidlərə və steroidlərə aiddir.

Endokrin vəzlər epiteli və sinir toxumalarından əmələ gəlmişdir. Epiteli hüceyrələri qovuqlar yaxud atmalar əmələ gətirir. Belə quruluş hormon hasil edən hüceyrələrin qan damarları ilə təmas etməsi üçün əlverişli şərait yaradır. Hipotalamusun neyronları qəbul etdiyi qıcığa cavab olaraq neyrohormonlar hasil edir. Bu maddələr akson boyunca hərəkət edərək, aksoval sinapsla qana keçərək humoral yolla hüceyrələrin funksiyasını ya artırır, ya da zəiflədir. Neyrohormon afferent impulsa qarşı neyrosekretor hüceyrənin verdiyi spesifik effektor siqnalıdır.

Beləliklə, neyrosekretor neyronlar endokrin vəzlərlə mərkəzi sinir sistemi arasında ara şöbədir. Daxili sekresiya vəzləri ektodermadan və sinir sisteminin embrional mayalarından inkişaf edir.

Endokrin vəzlərin təsnifatı

Daxili sekresiya vəzlərinə hipotalamusun neyrosekretor nüvələri, hipofiz, epifiz, qalxanabənzər, qalxanabənzəryanı, böyrəküstü vəzlər, mədəaltı vəzin endokrin hissəsi, yumurtalıq, toxumluq, böyrəklər, ətənə və hormon hasil edən

qeyri endokrin orqanlarda yerləşən tək-tək hüceyrələr aiddir. Bu vəzlər neyroendoskrin sistem əmələ gətirir və bu sistem mərkəzi, periferik şöbələrə və diffuz endokrin sistemə ayrılır.

Mərkəzi şöbəyə hipotalamusun neyrosekretor nüvələri, hipofiz və epifiz aiddir. Periferik şöbəyə qalxanabənzər böyrəküstü, paraqalxanvari vəzlər, yumurtalıq, toxumluq, böyrəklər, ətənə və başqa orqanlardakı hormon sintez edən hüceyrələr aiddir.

Hipotalamus

Hipotalamus ara beynin qabaraltı nahiyəsi olub, beynin 3-cü mədəciyinin dibini və divarın əmələ gətirir. Hipotalamusun boz maddəsinin neyronları ön, orta və arxa zonalarda yerləşən 32 cüt nüvə əmələ gətirir. Bu nüvələrin neyrosekretor hüceyrələrinin hasil etdiyi hormonlar mediatorlardan fərqli olaraq, uzun müddətli təsirə malikdir.

Hipotalamusun ön zonasında cüt paraventrikulyar və supraoptik nüvələr yerləşir. Bu nüvələr iri neyrosekretor neyronlardan ibarətdir. Bu hüceyrələrin hasil etdiyi oksitosin və vazopressin hormonları onların aksonları ilə axıb, neyrohipofizdə toplanır, sonra ordan qana keçir.

Hipotalomusun parasimpatik hissəsinin supraoptik və paraventrikulyar nüvələrin iri neyrosekretor hüceyrələri xolinerqik neyronlara aiddir. Hipotalamusun ön zonasının hüceyrələri ilə neyrohipofiz arasında sıx morfofunksional əlaqə olub, hipotalamoneyrohipofizar sistem yaradır.

Hipotalamusun mediobazal nüvələrinin xırda neyrosekretor hüceyrələri onun simpatik hissəsinə məxsus olduğu üçün adrenergik neyronlara aiddir. Bu hüceyrələrin hasil etdiyi neyrotrop hormonlar medial qabarda toplanır, sonra portal damar sistemilə adenohipofizə nəql olub, onun hormonal fəaliyyətini artırıb azaldır. Bu hormonların təsiri ilə qalxanabənzər vəzin, böyrəküstü vəzin qabıq maddəsinin və cinsiyyət orqanlarının funksiyası tənzim olunur.

Hipotalamusun simpatik hissəsində xırda neyrosekretor neyronlarla bərabər adi adrenergik neyronlar da olur və bunların sintez etdiyi mediatorlar həmin hüceyrələrin əmələ gətirdiyi yerli sinapslara təsir edir. Bu neyronlar hipotalamus daxilindəki digər nüvələrin əlaqəsini yaradır, eyni zamanda baş – beyin kötüyünə və onurğa beyinə yollanan enən sinir liflərinə başlanğıc verir.

Hipotalamusun mediobazal hissəsilə adenohipofiz arasındakı morfofunksional əlaqə vahid hipotalamo hipofizar kompleksin hipotalamoadenohipofizar sistemi adlanır.

Hipotalamusun neyrosekretor funksiyası noradernalin, serotonin və asetilxolinin təsiri ilə tənzim olunur. Bu neyroaminlər mərkəzi sinir sisteminin hipotalamusla əlaqəsi olmayan zonalarında sintez olunur. Hipotalamusun funksiyası eyni zamanda simpatik sinir sistemi və epifizin hormonları ilə də tənzim olunur. Hipotalamus ali vegetativ mərkəz olub onun yerinə yetirdiyi inteqrasiyaedici funksiyalardan biri endokrin vəzlərin fəaliyyətini tənzim etmək və onların mərkəzi sinir sistemi ilə əlaqəsini yaratmaqdır.

Hipofizin histoloji quruluşu

Hipofiz pazvari sümüyün beyin səthində türk yəhərinin araxasında hipofiz çuxurunda yerləşir. Bu vəz paxlavari formada olub, qaramalda kütləsi 4 qram, donuzda isə 0,4 qramdır. Hipofiz 2 embirional mayadan inkişaf edir. Birinci maya ilikin ağız boşluğunun damından olub, baş beyinə tərəf istiqamət alan hipofizar cıpdır. Bu epiteli mayası olub, gələcəkdə bundan adenohipofiz yaranır. İkinci maya beyin mədəciyini dibinin qabarması olub, beyin cibciyi adlanır, bundan neyrohipofiz inkişaf edir.

Hipofiz adenohipofiz, neyrohipofiz və orta paycıqdan ibarətdir. Adinohipofizdə ön, ara paylar və qabar hissə ayırd edilir. Ön pay şaxələnən epitelial atmalardan ibarətdir. Bu atmaların arasında boşluqlarda sinusuid tipli kapilyarlar və

kövşək birləşdiri toxuma olur. Ön hissənin sekretor hüceyrələri adenositlər adlanır. Adenositlərin boyanı yaxşı qəbul edənləri xromofil, pis boyananları isə xromofob adlanır. Xromofil hüceyrələr ya turş, ya da əsası boyaları yaxşı qəbul edir. Turş boyaları qəbul edən asidofil, əsası boyaları yaxşı qəbul edənlər bazofil adlanır. Asidofil hüceyrələr hipofizin ön payındakı hüceyrələrin 30-35 % -ni təşkil edir. Bu hüceyrələr yumru, yaxud ovalvari olub, xromofob hüceyrələrdən iri, bazofil hüceyrələrdən isə xırda olub, nüvəsi hüceyrənin mərkəzində yerləşir. Funksional fəaliyyətinə və quruluşuna görə asidofil hüceyrələr somatropositlərə, laktropositlərə və kortikotropsitlərə ayrılır. Somatropositlərin hasil etdiyi somatropin hormonu boy inkişafı, laktotropositlərin hasil etdiyi laktotropin hormonu – prolaktin laktasiyanı və yumurtalıqda sarı cismin fəaliyyətini tənsim edir. Kortikotropositlərin hasil etdiyi kortikotropin hormonu böyrəküstü vəzin qabıq maddəsinin hormon hasil etmə funksiyasını artırır.

Somatotropositlərin sekret dənələri şarvari formada olub diametri 200-400 nm, laktotropositlərin sekret dənələri oval formada uzunluğu 500-600 nm, eni isə 100-120 nm-r.

Kortikotropositlərin sekret dənələri membranla örtülü qovuq formasındadır. Bazofil adenositlər hipofizin ön payının hüceyrələrinin 4-10% -ni təşkil edir. Bu hüceyrələr iri hüceyrələr olub, əsas boyalarla boyanır gonadotropositlərə və tireotropositlərə ayrılır. Qonadotropositlər erkək və dişi cinsiyyət hüceyrələrinin inkişafını, follikulların inkişafını, yumurtalıqda sarı cismin inkişafını tənzim edən hormon hasil edir. Qonadotropositlərdə sekret dənələrinin diametri 200-300 nm-r. Qonadotropin eyni zamanda toxumluqların intersitsial hüceyrələrinin də inkişafını tənzim edir.

Tireotropositlər xırda dənəli bucaqlı hüceyrələrdir. Bunların hasil etdiyi hormon tireotropin adlanır. Bu hormon qalxanvari vəzin funksiyasını tənzim edir.

Hipofizin ön hissəsinin hüceyrələrinin 60-70 %-ni xromofob hüceyrələr təşkil edir. Bura müxtəlif differensasiya səviyyəsində olan maya hüceyrələr aiddir. Bunlardan asidofil və bazofil hüceyrələr inkişaf edir.

Adenohipofizin ara hissəsində bir neçə cərgə zəif bazofil hüceyrələr olur. Bunlar lipotropositlərə və melanotropositlərə ayrılır.

Adenohipofizin qabar hissəsi quruluşuna görə ara hissəyə oxşayır. Bu hissə hipofiz ayaqcıqlarına söykənir, hüceyrələri zəif bazofildir, funksiyası müəyyən olunmamışdır.

Hipofizin arxa paycığı neyropofiz neyroqliyadan təşkil olunmuşdur, hüceyrələri iyvari çıxıntılı olub, pitiusitlər adlanır. Pitiusitlərin çıxıntıları qan damarları ilə kontaktda olur. Hipotalamusun paraventrikulyar və supraoptik nüvələrinin neyrosekretor hüceyrələrinin hasil etdiyi oksitosin və vazopresin hormonları onların aksonları ilə gəlib neyrohipofizdə toplanır sonra burdan qana keçir. Nəticədə hipotalamoneyrohipofizar sistem əmələ gəlir. Oksitosin balalığın saya əzələlərini funksiyasını tənzim edir. Balalıq vəzlərini sekresiyasını artırır, doğuşda balalıq əzələlərinin güclü sıxılmasını və süd vəzilərinin - saya əzələ hüceyrələrinin yığılmasını tənzim edir.

Vazopressin damarların mənfəzini daraldır, qan təzyiqini qaldırır, böyrək kanalcıqlarından suyun geri sorulmasına təsir etməklə su mübadiləsini tənzim edir.

Epifizin histoloji quruluşu

Epifiz orqanizmdə ritmik təkrar olunan proseslərin hormonal tənzimində iştirak edir. Epifiz cavan heyvanlarda fəaliyyət göstərir. Sonra bu vəz involyusiyaya uğrayır. Epifiz yaxud əzgiləbənzər vəz ara beynin arxa hissəsindən qalınlaşma formasında inkişaf edir. Epifizin əmələ gəlməsində nevrал ektoderma və mezenxima iştirak edir. Nevrал ektodermadan sekretor hüceyrələr - pinealositlər və qliositlər əmələ gəlir. Bu hüceyrələr orqanın parenximasını

əmələ gətirir. Mezenximadan orqanın stroması yəni birləşdirici toxuma kapsulası, atmaları və yarımçıq arakəsmələri yaranır. Epifiz baş beyin yarımkürələri ilə beyincik arasında yerləşir. Vəzin parenxima paycığında pinealositlərdən, gliositlərdən başqa, limfositlər, toxuma bazofilləri, piqmentositlər və beyin qumu da olur.

Pinealositlər qırıq nüvəli, çoxlu iri çıxıntılara malik hüceyrələrdir. Həmin çıxıntılar vəzin arakəsmələrində, qan damarlarında sancaqvari genişlənmə ilə qurtarır. Pinealositlər əsas və tünd olur. Əsas hüceyrələrin sitoplazması bircinslidir, tünd hüceyrələr kiçik olub, sitoplazmada asidofil və bazofil dənələr olur. Qliositlər çıxıntılı hüceyrələr olub, sitoplazma bazofil boyanır və sitoplazmada çoxlu 5-6 nm diametrində mikrofilamentlər olur.

Pinealositlər adenohipofizin melatonin sintezinin əksinə təsir edən serotonin hasil edir. Melatonin sintezi işığın bilavasitə orqanizmə təsiri ilə əlaqədardır. İşıq zəif olanda bu proses güclənir. Pinealositlər atigonadotropin hasil edir. Bu hormon adenohipofizə təsir edərək, hipotalamusla birlikdə gonadotrop hormonların sintezini zəiflədir və cinsi fəallığı aşağı salır. Serotonin və melatonin çoxalma orqanlarının fəaliyyətini zəiflədir və digər endokrin vəzlərə də antagonist təsir göstərir. İnvolyusiya zamanı vəzdə birləşdirici toxuma artır və beyin qumu qatları yaranır.

Qalxanvari vəzin histoloji quruluşu

Bu vəz ön bağırsağın ventral divarının entodermal epitelisinin qabarmasından inkişaf edir. Epiteli toxumusundan bunun atmaları mezenximadan isə onun birləşdirici toxuması yaranır. Bu vəz tarxeyanın hər iki tərəfində qalxanabənzər qığırdağın arxasında yerləşir. Vəz iki paycıq və onları birləşdirən boyuncuqdan ibarətdir. Vəz üstdən birləşdirici toxumadan əmələ gələn kapsula ilə örtülüdür, kapsula vəzi atmalarla payıcılara bölür, payıcıqlar isə bağlı qovuqlara-follikullara bölünür. Vəzin

morfofunktional qurluş vahidi qapalı sekretor follikuldur. Follikulun divarında bazal zarda bir qatlı sekretor epiteli yerləşir. Follikulun boşluğunda kolloid maddə toplanır. Divardakı hüceyrələr hiperfunksiya zamanı silindirik, hipofunksiya zamanı isə yastı olur. Follikulun daxili örtüyündə tirositlər və follikulyarı K hüceyrələr olur. K hüceyrələr az olub, həm follikul divarında, həm də follikullar arasında olur. Tirositlər tiroksin və triyodtironin hormonları hasil edir. Bu hormonlar orqanizmdə gedən bütün mübadilə proseslərinə təsir edən oksidləşmə prosesləri tənzim edir. Tirositlərin funksional fəaliyyəti hipofizin ön paycığında olan tireotorpositlərin hasil etdiyi hormonla tənzim olunur.

Follikullar arası adacıqlarda yeni follikul yaradan epiteli hüceyrələri də olur. Follikullar arası nazik birləşdirici toxuma qatında qan və limfa damarları çoxdur. Follikul arası birləşdirici toxuma paycıq ara toxuma ilə birləşərək orqanın stromasını yaradır. Şəkil 34

Tirositlərin sintez etdiyi hormonların tərkibində mütləq yod olur. Buna görə də vəzə daima qanla yod daxil olmalıdır. Qalxanabənzər vəzi yuxu arteriyası ilə qanla təchiz edir. Simpatik və parasimpatik sinir lifləri ilə innervasiya olunur.

Qalxanabənzər ətraf vəzilər

Qalxanabənzər ətraf vəzilər 3-4-cü qəlsəmə cibciklərin ön divarındakı entodermal mayadan inkişaf edir. Mezenximadan orqanın kapsulası və qatları əmələ gəlir. Bu vəzə iki xarici, bir daxili cisimdən ibarət olub, ya qalxanabənzər vəzin ətrafında, ya da onun parenximasında yerləşir. Vəzin parenximasını əmələ gətirən hüceyrələr paratirositlər adlanır. Bu hüceyrələr əsas və asidofil hüceyrələrə ayrılır. Bunların ara formaları da olur.

Atmaların arasında kapilyarlar və sinir lifləri olan boş birləşdirici toxumanın nazik qatları olur.

Əsas paratirositlər xırda çoxbucaqlı hüceyrələr olub, pis boyanır. Bunların intensiv boyanan tünd, zəif boyanan şəffaf

hüceyrələri olur. Asidofil hüceyrələr əsas hüceyrələrə nisbətən iridir və turş boyalarla boyanır. Əsas hüceyrələr parathormon hasil edirr. Bu hormon qanda fosforun miqdarını azaldır, sümük toxumasının boy inkişafını və regenrasiyasını tənzim edir, hüceyrə membranın keçiriciliyinə və ATF sintezinə təsir edir.

Parathormon sümük toxumasının kalsium duzlarından azad olmasını və qanda kalsiumun miqdarının azalmasını təmin edir. Bu hormon qalxanabənzər vəzin hazırladığı kalsitonin hormonun əksidir. Parathormonun artması osteomalyasiyaya, azalması isə tetaniyalara səbəb olur.

Hipofizar hormonlar bu vəzin sekretor fəaliyyətini hipokalsemiya zamanı artırır, hiperkalsemiya zamanı azaldır. Vəzin üstünü kapsula örtür və bunda vəzi sinir lifləri ilə təmin edən sinir kəməfləri olur. Vəz qan damarları ilə yaxşı təmin olunmuşdur.

Böyrəküstü vəzin quruluşu

Cüt vəz olub, böyrəklərin üstündə yerləşir, qabıq və beyin maddələrindən ibarətdir. Vəzin üstü birləşdirici toxumadan olan kapsula ilə örtülüdür, kapsula vəzin daxilinə nazik atmalar verir. Bu atmalarda qan damarları olur.

Qabıq maddə hüceyrələri quruluşuna və funksiyasına görə fərqlənən üç zonaya ayrılır. Kəməfli zona slindriki xırda sekretor hüceyrələrdən ibarət olub, yumaqcıqlar yaxud taglar şəklində yerləşir. Bu hüceyrələr mineral mübadiləsini tənzim edən mineralokortikoid adlanan hormon hasil edir. Buna böyrək kanalcıqlarından natriumu reabsorbsiyasını tənzim edən aldosteron aiddir.

Dəstəli zona iri çoxbucaqlı hüceyrələrdən təşkil olunub, qlükokortikoidlər sintez edir. Bunların ən fəalları kortizon və kortikosterondur. Bu hormonlar qanda qlikozanın miqdarını artırır, qaraciyərdə qlikogen sintezini sürətləndirir, yağların və zülalların şəkərlərə çevrilməsini tənzim edir. Böyük dozada periferik qanda limfopeniya törədir, iltihabı

reaksiyaları tormozlayır.

Torlu zona bir-birilə çarpazlaşan torvari quruluş törədən epiteli hüceyrələrindən ibarətdir. Bu zonanın hüceyrələri kişi cinsiyyət hormonlarına oxşar androgenlər hasil edir. Torlu məntəqədə yaranan şişlər, yaxud onun hiperfunksiyası qadınlarda virilizmə, (tüklülüyə) ikincili kişi cinsi əlamətlərinin meydana çıxmasına səbəb olur. Torlu zonada az miqdarda qadın cinsi hormonları – estrogenlər və progesteron da sintez olunur. Şəkil 33.

Beyin maddə vəzin mərkəzində yerləşir, onun tərkibində xromafin hüceyrələr, çoxlu sinir lifləri sinusoid kapilyarlar, simpatik neyronlar olur. Bu maddənin hüceyrələri noradrenalin hasil edən noradrenositlərə və adrenalin hasil edən adrenositlərə ayrılır. Noradrenalin qan damarları sıxır qan təzyiqini qaldırır və hipotamusun neyrosekretor funksiyasına təsir edir. Adrenalin ürək fəaliyyətini gücləndirir və sulukarbonların mübadiləsini tənzim edir. Vəzin beyini maddəsinin hüceyrə yığıntıları simpatik sinir gangliyərin yanında da olur. Bunlar paragangliyə adlanır. Bu gangliyə beyin maddə ilə bir yerdə xromafin sistem yaradır. Bu sistemin funksiyası simpatik sinir sistemilə tənzim olunur və hipofizdən asılı deyil.

Diffuz endokrin sistemi (APUD sistemi)

Diffuz endokrin sistemə endokrin və qeyri endokrin üzvlərdə tək-tək və ya adacıqlar şəkilində səpələnmiş sekretor hüceyrələr aiddir. Bu sistem homeostazın humoral tənzimində mühüm rol oynayır. Hazırda 50-yə qədər endokrin hüceyrə tipi məlumdur. Bunların 20-si həzm sistemində yerləşir.

Diffuz endokrinositlər tənəffüz üzvlərinin selikli qişasında, sidik – cinsiyyət yollarında, daxili cinsiyyət üzvlərində və sinir sisteminin müxtəlif şöbələrində də olur. Bu hüceyrələrin hasil etdiyi bioloji fəal aminlərə və oligopeptid maddələrə serotonin, melotonin, adrenalin,

noradrenalin, histamin, insulin, qlükagon, qastrin, enkefalinlər, endorfinlər, vazoaaktiv maddə, bombezin, motilin, xolesistikinin və sairə aiddir. Bu maddələr parakriniya, endokriniya və ya neyrokiniya yolu ilə effekt göstərir. Bu sistemin pozğunluqları apudopatiyalar adlanır. Apudositlərdən yaranan şişlər apudomalar adlanır.

Quşların endokrin vəziləri

Quşlarda hipofizin adenohipofiz və neyrohipofiz paycıqları olur. Adenohipofizdə ara paycıq olmur.

Quşlarda epifiz 1 mm enə, 2 mm uzunluğa malikdir, üçbucaqlı piramida formasında olub, baş beyin yarımkürələri ilə beyincik arasında yerləşir. Cavan quşlarda vəz içərişi kolloidlə dolu qovuqlardan, qovuqların divarı isə ependimosit, hipendimosit və pineosit hüceyrələrindən təşkil olunmuşdur. Yaşlı quşlarda qovuqlar itir, hormonal fəallığı zəifləyir və hüceyrə yığıntıları kimi yerləşir.

Qalxanvari vəz iki vəzdən ibarət olub, biri yem borusunun sağ tərəfində çinədanın altında, digəri isə traxeyanın sol tərəfində yerləşir.

Qalxanabənzər ətraf vəz iki cüt vəz olub, bir cütü qalxanabənzər qığıqdağın sağında, digər cütü isə həmin yerdən 0,5-1,5 sm solda yerləşir. Quşlarda daxili sekresiya vəzilərinin quruluşunda elə mühüm fərqlər olmur, funksional fəaliyyəti və histoloji quruluşu məməlilərdə olduğu kimidir. Böyrəküstü vəzlərin parenximasında sinir hüceyrələri olmur.

FƏSİL 9. DƏRİ VƏ ONUN TÖRƏMƏLƏRİ

Dəri çox funksiyalı, mürəkkəb orqandır. Dərinin əsas funksiyası orqanizmi xarici mühitin zərərli təsirlərindən müdafiə etməkdir. Dəridə çoxlu miqdarda mexano, xemo və termo reseptorlar vardır.

Dəri maddələr müadiləsində, bədən temperaturunun nizamlanmasında, bədənə lazımsız maddələrin xaric olunmasında və D vitaminin sintezində iştirak edir, suda və havada daxili mühitin sabitliyinin təmin edilməsində mühüm rol oynayır.

Dəri qan deposu funksiyası yerinə yetirir. Dəri bədənə olan qanın 10%-ni özündə saxlayır. Eyni zamanda dəri sorma funksiyasını yerinə yetirir, yağ həlledicilərində hazırlanmış dərmanı maddələr dərinin piy qatında əriyərək asanlıqla bədənə sorulur.

Dərinin piy vəzləri onun səthini yağlayaraq, tükləri qırılmaqdan və dərini qurumaqdan müdafiə edir. Dəri bədənə bir sıra yerlərində inkişaf və diferensiasiya edərək, forma və quruluşunu dəyişir dəri törəmələrinə çevrilir. Dəri törəmələrinə tüklər, dırnaq, caynaq, buynuz, tər, piy və süd vəzisi aiddir.

Minoqalarda buynuzlaşmış dişlər, reptililərdə pulcuqlar, qın və caynaqlar quşlarda lələklər və dimdik, məməlilərdə dırnaq, caynaq dırnaq pulcuqları, tüklər, yun və buynuzlar nəinki özünü müdafiə üçün, eyni zamanda cinsiyyət instiktinə, yırtıcılığa və bədən temperaturunun sabit saxlanması üçün zəruridir. Piqmentasiya, immun mexanizmlər, mexano, xemo və termoreseptorlar da dərinin mühafizəedici komponentləri olub, xarici mühitdən müxtəlif informasiyaların bədənə axımını təmin edir. Orqanizmin dəri törəmələri olan tər və piy vəzlərinin sekretləri də mühafizəedici əhəmiyyətə malikdir. Quşlarda və məməlilərdə lələkləri, yunu, dəri səthini yağlayan lipidlər və bədən temperaturunun tənzimində iştirak edən tər vəzləri

mühafizəedici elementlərdir. Müxtəlif onurğalılarda epidermis və onun törəmələri quruluşca fərqli olsalar da aşağıdakı ümumi xüsusiyyətlərə malikdir:

1. Ektodermadan yaranan epiteli hüceyrələri altında mezodermadan yaranan hüceyrələr olur;

2. Fasiləsiz olaraq, differensasiya olunan hüceyrələrin başlanğıc populyasiyaları olur;

3. Derma keratinzasiya olunan bütün toxumalara təsir edir. Heyvanların növ xüsusiyyətlərindən asılı olaraq dəri spesifik dəri törəmələrinə malikdir. Məsələn, məməlilərdə dırnaq, buynuz tük örtüyü, süd vəzisi, quşlarda dimdik, pipik və lələkləri göstərmək olar.

Dəri 2 embrional mayadan inkişaf edir. Epidermiş rüşeymin ektodermasından, xüsusi dəri və dərialtı piy toxuması isə mezenximadan inkişaf edir.

Dərinin histoloji quruluşu

İnkişaf etmiş heyvanın dərisi 3 qatdan: dəri üstlüyü yaxud epidermiş, xüsusi dəri yaxud derma və dərialtı piy qatı ibarətdir.

Epidermiş çoxqatlı, yastı buynuzlaşmış epiteldən təşkil olunmaqla derma ilə möhkəm bitişir. Epidermisin qalınlığı buynuzlaşma dərəcəsiindən, heyvanın növündən, bədənə hansı nahiyəsində yerləşməsiindən və tüklərlə örtülməsiindən asılı olaraq müxtəlif olur.

Yırtıcıların barmaq yumşaqılıqlarında, qaramalın burun dodaq aynasında, donuzların xortumunda epidermis qatı qalın olur.

Tüksüz dəridə epidermus 5 qatdan: bazal, tikanlı, dənəli, şəffaf və buynuz qatlardan ibarətdir.

Bazal qatın hüceyrələri bazal zar üstündə yerləşən maya epidermositlərdən təşkil olunmuşdur. Bunların arasında tək-tək çıxıntılı melanositlər olur. Melanositlərin miqdarı epidermositlərin miqdarından 10 dəfə azdır və melanin pigmenti sintez edir. Epidermositlər intensiv bölünür, bir

nüvəlidir və nüvə mərkəzdə yerləşir. Yuxarı qatın hüceyrələri ilə desmosom, bəzən membranla isə yarı desmosom tipində birləşir.

Tikanlı qat bir neçə qat iri çıxıntılı hüceyrələrdən təşkil olunmuşdur. Bu hüceyrələr çıxıntılar hesabına bir-biri ilə birləşir. Hüceyrələrdə tonofibril dəstələri nüvə ətrafında sıx yerləşir. Bu qatda epidermositlərdən başqa 2-5 çıxıntısı olan pigmentləşmiş qranulyar dendrositlər yəni, Langerhans hüceyrələri də olur. Bu hüceyrələr keratinositlərdən tonofibrillərin və desmosomların olmamasına, melanositlərdən isə melanın dənələrinin olmaması ilə fərqlənir. Bu hüceyrələrdə cubuqvari və ya tennis raketini xatırladan dənələrin olması xarakterik əlamət sayılır. Mövcud mülahizələrə görə bu hüceyrələr epidermal makrofaqlardır.

Buynuz qat çox qatlı buynuzlaşmış epitel hüceyrələrindən təşkil olunmuşdur. Buynuz pulcuqlarında hava qovucuqları olur. Hava qovucuqları hərəkətin saxlanması üçün köməklik edir. Buynuz qatın ən xarici təbəqəsi olan buynuz pulcuqları bir-biri ilə zəif birləşir və tədricən kəpək şəklində qopub tökülür.

Şəffaf qat 3-4 cərgə yastı hüceyrələrdən ibarət olub, dənəli qatın üstündə yerləşir. Bu hüceyrələrin nüvəsi tamamilə dağılır, sitoplazmada işıq güclü əks etdirən eleydiyum zülalı olur.

Dənəli qat 2-4 cərgə iyəbənzər hüceyrələrdən ibarətdir. Bu hüceyrələrin sitoplazmasında buynuzlaşma prosesinin getməsinin başlanması ilə əlaqədar olaraq, keratohialin dənələri müşahidə olunur. Bu dənələrdə lipidlər və hidrolitik fermentlər olur. Bu isə keratinin sintez olunmasını göstərir. Hüceyrə ara boşluqlara dolmuş lipidlər yerüstü heyvanlarda dəridən suyun itməsinin qarşısını alır.

Tüklü dəridə epidermis 3 qatdan: əsas, tikanlı və buynuz qatlardan təşkil olunmuşdur. Epidermis qatında qan damarları olmur. Ona O_2 və qida maddələri dermadan diffuz

yolla daxil olur.

Quşlarda epidermişin səthində müdafiə qırışları olur. Bunlarda buynuzlaşma prosesi keratohialin əmələ gəlmədən gedir. Quşların dərisində dənəli və parlaq qat aydın görünür. Dəri pigmenti dermanın ulduzabənzər hüceyrələrindən gəlir.

Xüsusi dəri mezenximadan əmələ gəlir xarici məməcikli və daxili tor qatlardan təşkil olunmuşdur.

Məməcikli qat boş birləşdirici toxumadan əmələ gəlmişdir. Bu qat amorf maddə ilə zəngin olub, nazik kollogen liflərə, elastiki liflərin toruna, fibrositlərə, histositlərə, retikulyar hüceyrələrə və toxuma bazofillərinə malikdir.

Tor qat sıx formalaşmamış birləşdirici toxumadan əmələ gəlmişdir.

Dərialtı piy toxuma qatı boş formalaşmamış birləşdirici toxumadan olub, çoxlu miqdarda piy hüceyrələrinə malikdir. Bu qat altdakı toxumalarla dərini birləşdirir, onun mütəhərriqliyini təmin edir və altda yerləşən toxumaları mexaniki zədələnmələrdən müdafiə edir, termorequlyasiyada iştirak edir. Şəkil 35.

Dəri vəzlərinə piy, tər və süd vəzisi aiddir.

Piy vəzləri

Piy vəzləri məməlilərin bütöv dəri örtüyündə yayılmışdır. Piy vəzləri yelinin məmələrinin dərisində, burun-dodaq aynasının dərisində, donuzların barmaq yumşaqlıqlarında olmur. Piy vəzisi sadə şaxələnən alveolyar vəz olub, çıxarıcı axarı daxildən çoxqatlı epitelilə örtülüdür və tükün qıf hissəsinə açılır.

Vəzin uc şöbələri holokrin sekresiyanın müxtəlif mərhələlərində olan çox qatlı epitel hüceyrələrindən əmələ gəlmişdir. Vəzin asinuslarını bazal zarda yerləşən kanbial hüceyrələr təşkil edir, bunlar isə çoxalaraq, piy deqenerasiyasına uğramış hüceyrələri əvəz edir. İribuynuzlu

heyvanlarda ən böyük piy vəziləri preanal nahiyədə, burundodaq aynası ətrafında buynuzların əsasında və dırnağın tac nahiyəsində yerləşir. Tüksüz dəridə bu vəzilər olmur. Vəzin çıxarıcı axarı tük kanalına açılır, qoyunlarda piy vəzi iki və daha çox paycıqdan təşkil olunmuşdur.

Tər vəziləri

Tər vəziləri sadə borulu, şaxələnməyən vəzilər olub, uc şölələri yumaqcıqlar şəklində tor qatın dərin zonasında yerləşir. Vəzin uc şöbəsində kubvari-sekretor və çıxıntılı mioepitelial hüceyrələr yerləşir. Mioepiteliyal hüceyrələr öz çıxıntıları ilə vəzin uc şöbələrini əhatə edir onları sıxır və təri çıxarıcı axara ötürür.

Tər vəzləri merokrin və apokrin tipli olur. Merokrin vəzilər tüksüz dəridə yerləşir, onların axarları dərinin buynuz qatının üstünə açılır. Apokrin tər vəziləri tüklü dəridə olur bunların axarları piy vəzilərindən yuxarıda tük folikuluna açılır. Aporkin vəzinin sekreti zülallarla zəngindir.

Süd vəzi

Süd vəzi apokrin tipli vəzi olub, funksional cəhətdən diş cinsiyyət sisteminin endokrin tənzim edici sistemi ilə üzvü surətdə əlaqədardır. Bu vəz embrional inkişafın ilkin mərhələsində epidermisin 2 boylama qalınlaşması kimi rüşeym gövdəsi boyunca əmələ gəlir. Epidermiş hüceyrələri çoxalaraq, süd qabarcıqları əmələ gətirir. Həmin qabarmalar kolbayabənzər olub, gələcəkdə yelinpaycıqlarının bünövrəsini təşkil edir. İnkişafın 3-cü aylığında süd vəzinin hüceyrələri çoxalaraq, mezenximin daxilinə uzanıb, içərisində boşluq olan konusvari çıxıntılar əmələ gətirir. Bu çıxıntılar məmələrin bünövrəsini qoyur. İlk məmə kanalından çoxlu şaxələr və boşluqlar inkişaf edir. Bu kanalların birləşməsi nəticəsində süd sisternasının mayası əmələ gəlir. Bu mayadan gələcəkdə məmə daxilində bir-birinə paralel yeni borular əmələ gəlir. İnkişaf davam etdikcə

borucuqların arakəsmələri yox olur, bir-biri ilə birləşərək, ümumi axara çevrilir. Süd vəzi üstədən zərif dəri ilə örtülüdür.

Qarın divarının sarı fasiyası yelin nahiyəsində ağ qarın xəttinin hər iki tərəfində əyilərək yelin arakəsməsini əmələ gətirir. Bu arakəsmə yelinin asıcı bağı olub, onu iki birindən tədric olunmuş sağ və sol hissələrə bölür. Yelinin fasiyası və kapsulası yelinin daxilinə atmalar verir. Nəticədə yelinin hər bir payı paycılara bölünür. Paycıqların arasına soxulmuş birləşdirici toxuma yelinin stromasını əmələ gətirir.

Yelinin vəzili toxuması sekretor epiteldən təşkil olunmaqla boru və müxtəlif diametrlı alveolları əmələ gətirir. Məmələrə süd aparən kanallar başlanğıcını süd sisternasından götürür. Yelinin hər bir payından süd sisternasına müxtəlif diametrlı çoxlu süd axacaqları açılır. Sistemadan süd məmə kanalı ilə ifraz olunur. Vəzin süd hasil edən alveollu – borulu hissələrinin cəmi yelin parenximası adlanır. Süd toplayıcı kanalcıqların və alveolların divarı daxildən bir qatlı kubşəkilli epiteli ilə örtülüdür. Həmin hüceyrələr vəzin fəaliyyətindən asılı olaraq prizma, kub və yastı formada görünür. Alveolların sekretor epitelisi xaricdən mioepitelositlərlə əhatə olunmuşdur. Həmin hüceyrələrin çıxıntıları yığılaraq sekretor şöbədən südün axarlara keçməsinə təmin edir. Ayrı-ayrı alveola və süd axarları xaricdən qan damarları və sinirlərlə zəngin olan birləşdirici toxumadan ibarət zarla əhatə olunur. Xırda mənfəzli süd axarlarının divarı bir qatlı kubvarı, orta mənfəzli axarların divarı isə bir qatlı prizmatik epitellə örtülüdür. Xırda və orta mənfəzli axarların ikinci qatı mioepiteli hüceyrələri və birləşdirici toxuma zarı təşkil edir. İri mənfəzli axarların divarında iki sıra prizmatik epitel, xaricdə isə saya əzələ hüceyrələri yerləşir. Xırda mənfəzli süd axarları vəzin paycıqları daxilində orta və iri mənfəzli süd axarları isə paycıqların arasında olur.

Süd çəninin daxili səthi iki sıralı prizmatik epitellə örtülüdür. Epiteli qatının üstündə qalın birləşdirici toxuma yerləşir. Sisteranın divarında əzələ hüceyrə dəstələrinin miqdarı çoxdur. Süd çəninin daxili səthinə süd axarları açılır. Sağılan heyvanlarda yelinin sekretor hissəsi stromaya nisbətən çox olur. Sağılmayan və qısır heyvanlarda bu nisbət əksinə olur. Stroması çox olan yelinə ət yelini deyilir.

Məmə kanalının divarı daxildən çox qatlı epiteli ilə örtülüdür. Epitelin arxasında kollogen və elastiki lif toru yerləşir. Onun ətrafında isə uzununa və dairəvi istiqamətdə saya əzələ qatları yerləşir. Uzununa əzələ qatı süd çəni divarında yaxşı inkişaf etməklə məmə kanalı boyunca uzanır. Dairəvi əzələ qatı isə məmənin əsasında sfinkter əmələ gətirir. Bunlardan başqa, qarışıq və radial əzələ qatları da olur. Qarışıq əzələ qatında əzələ hüceyrə dəstələri müxtəlif istiqamətlərdə uzanaraq, çarpazlaşır. Radial əzələ qatında isə əzələ hüceyrə dəstələri radial istiqamətdə məmə uzununu yerləşir. Məmə xaricdən dəri ilə örtülüdür, tük və vəzilərə malik deyil. Cinsi yetişkənlik dövründə sekretor toxuma artır və birləşdirici toxumanın yerini tutur. Heyvanda ilk boğazlıq zaman vəzili toxuma sürətlə artır, süd axarları əmələ gəlir. Boğazlıq inkişaf etdikcə vəzili toxumanın daxilində boşluqlar əmələ gəlir və bu boşluqlara ağız südü dolur. Laktasiya dövründə vəzili toxuma həddən artıq inkişaf edir, birləşdirici toxuma nazik qat şəklində qalır, laktasiyanın sonunda isə vəzili toxuma isə öz yerini birləşdirici və piy toxumasına verir. Süd vəzinin paycıqara toxumasında sinirlər kələf əmələ gətirir. Kələfdən çıxan sinir şaxələrinin ucları alveola divarında sekretor sinir ucları ilə qurtarır. Yelində sekretor sinir uclarından başqa, sərbəst və örtülü sinir ucları da olur. Şəkil 36.

Tüklərin inkişafı və histoloji quruluşu

Tük sap şəkilli buynuzlaşmış, elastiki və möhkəm dəri törəməsidir. Məməlilərin dərisinin əksər hissəsi tüklə

örtülüdür, amma itlərin barmaq yumşaqlığının, donuzların xortumunun dərisi tüksüzdür. Tük mil və kök hissələrdən təşkil olunmuşdur. Tükün kökü tük kisəciyi daxilində dermanın torlu qatında yerləşir. Tükün dəri səthində yerləşən azad hissəsi onun oxu adlanır. Tük kökünün uc hissəsi soğanaq adlanır. Tük soğanağına daxil olmuş birləşdirici toxuma tük məməciyi adlanır. Tük histoloji quruluşuna görə daxili özək, orta qabıq və xarici kutikula qatlarından təşkil olunmuşdur.

Özək qat iki sıra buynuzlaşmış və bir-birinin ardınca tük oxu boyunca yerləşmiş çox bucaqlı hüceyrələrdən ibarətdir. Özək qatın hüceyrələrində trixohialin dənələri, ox hissəsində hava qovuquqları, kök hissəsində isə piqment dənələri olur. Özək qat qıl və uzun tüklərdə olur.

Qabıq qat onun əsas hissəsi olub, tük boyu yerləşmiş buynuzlaşmış iyvarı hüceyrələrdən ibarətdir. Bu hüceyrələrdə tükə rəng verən piqment olur. Həmin qatda piqment azalanda hüceyrə ara boşluqlara hava toplanır, nəticədə tüklər ağarır.

Kutikula nazik qat olub, nüvəsiz, piqmentsiz, buynuzlaşmış hüceyrələrdən təşkil olunmuşdur. Tük soğanağına yaxın kultikula bir qat prizmatik hüceyrələrdən, dəri səthinə yaxın birqat yastı kirəmidəbənzər pulcuqlardan ibarətdir. Müxtəlif heyvanlarda kutikalanın hüceyrələri yerləşməsinə, düzülüşünə və formasına görə fərqlənir. Hər bir heyvanın tükünün kutikuluası xüsusi quruluşa malikdir. Bu xüsusiyyətdən baytarlıq məhkəmə ekspertizasında istifadə olunur.

Tük soğanağı müxtəlif formada olub, birləşdirici toxumadan ibarət liflərə malikdir. Tükün soğanağı və tük kökü boyuncuğunda canlı epitel hüceyrələri, tükün qalan hissələrində isə buynuzlaşmış epitel hüceyrələri yerləşir. Tükün böyüməsi tük kökü və boyuncağındakı epitel hüceyrələrinin bölünməsi hesabına gedir. Tükün kökü tük kisəciyində yerləşir. Tük soğanağı xarici daxili yataqlarından

və tük kisəciyindən ibarətdir. Birinci qat iri tüklərdə olub, xarici boylama və daxili dairəvi qatlardan ibarətdir. Xarici qatda kollogen və elastiki liflər folikula boyunca uzanır daxili qatda isə bu liflər tük follikulası boyunca dairəvi yerləşir. Tük kökünün xarici epitel yatağı çox qatlı epitelədən olub, birləşdirici toxuma kisəciyindən şəffaf qişa ilə ayrılır. Çox qatlı epiteli prizmatik hüceyrələrdən ibarət bazal qatdan, rombabənzər hüceyrələrdən ibarət tikanlı qatdan və buynuzlaşmış hüceyrələrdən əmələ gələn buynuz qatdan ibarətdir. Tük kökünün xarici yatağında buynuz qat nazildir, yox olur və bir qatlı epitelə keçir.

Tük kökü yatağının daxili qatı piy vəzidən aşağıda yerləşir. Tük kökünün daxili yatağı solğun epitel (henle) qatı, orta dənəcikli (heksli) qat və daxili kutikula qatdan ibarətdir. Henle qatı bir sıralı buynuzlaşmış iyvari hüceyrələrdən, heksli qatı, 3-4 sıralı şaquli yerləşən buynuzlaşmış hüceyrələrdən təşkil olunmuşdur. Daxili kutikula qatı ensiz nazik olub, bir sıralı buynuzlaşmış pulcuqlardan ibarətdir.

Tük follikulası və epidermislə iti bucaq əmələ gətirən tükü qaldıran əzələ tük kisəciyinə bəndlənir. Ayrı-ayrı növ heyvanların dərisində örtük, qıl və yun tüklər ayırd edilir.

Örtük tüklər uzun olub, beyin maddədən ibarətdir.

Qıl tüklərin əsas hissəsi nazik, zirvəsi qalınlaşmış və zəif qıvrımlı olmaqla sıx özək maddəsinə malikdir.

Yun tüklər incə, güclü və qıvrımlı olub, əksər hissəsində özək maddə olmur. Ləmisə tüklər qalın uzun olub hissi sinir ucları ilə zəngindir.

Ləmisə tüklər dodağın kənarında, göz qapağında və burun deşikləri ətrafında yerləşir. Tüklər epidermisdən ayrılan çıxıntıların dəri əsasına soxulması nəticəsində inkişaf edir. Tükün beyin və qabıq maddə hüceyrələri ilə birlikdə melanoblastlar da tükün əmələ gəlməsində iştirak edir. Həmin hüceyrələr tük follikulunun silindrik epitel hüceyrələrinin çoxalması zamanı əmələ gəlir. Melanoblastlar tükə rəng verir. Bu hüceyrələrin çoxalma xarakterinin

dəyişdirilməsi bəzi heyvan və quşlarda mövsümü olaraq rəng dəyişmə əmələ gətirir. Tük kökündəki melanoblastların əmələ gəlməsi zəiflənsə yaxud tam dayanarsa tüklərin ağarması baş verir.

Tüklər vaxtaşırı tökülür yenisi ilə əvəz olunur. Tük dəyişmə yaşa görə, dövrü və fasiləsiz olur. Cinsi yetişkənliyə çatana qədər dəri səthindən tükün düşməsi yaşa görə tük dəyişmə, fəsilə görə tük dəyişmə dövrü, fasiləsiz olaraq tük dəyişməsi ilə permanent tük dəyişmə adlanır.

Atların quyruğunda və yalında olan tüklər 3-5 ildən bir fasiləsiz dəyişərək, yenisi ilə əvəz olunur. Tük məməciyinin üzərini örtən epitel hüceyrələrində maddələr mübadiləsinin zəifləməsi tük kökündə olan hüceyrələrin çoxalmasını dayandırır. Bəzi hallarda dəri örtüyünün müəyyən sahələrində tökülmüş tüklərin yerindən təzə tüklər çıxmır və dazlaşma baş verir. Bu isə həmin sahənin qan damarlarında sklerozlaşma prosesinin getdiyini göstərir. Tükə qan damarları yalnız onun məməciyi ilə daxil olur. Tüklərin sinirlə təhcizəti dəridə olan sinir kəməflərindən başlayaraq sinir liflərinin tük kisəsində yeni sinir toru əmələ gətirməsilə baş verir.

Dırnağın histoloji quruluşu

Dırnaq epidermisin törəməsidir. Atların dırnağı dırnaq haşiyəsi, dırnaq tacı, dırnaq divarı və dırnaq altlığından təşkil olunmuşdur. Şəkilini dəyişmiş dəri dırnaqda da epidermis və xüsusi dəridən ibarətdir. Epidermis dırnaqda güclü buynuzlaşaraq sərt dəri ucluğu olan buynuz kapsulasını əmələ gətirir.

Buynuz kapsulası altında yerləşən dəri əsası dəriyə nisbətən qan damarları ilə zəngindir. Bu da çox qalın olan epidermisi qidalandırır. Dırnaq kapsulasında ən sərt dorsal hissə qarmaq, nisbətən elastiki hissə isə ox adlanır. Buynuz kapsulasının divarı borulu və vərəqcikli quruluşa malik qatlardan ibarətdir. Borulu qat epidermisin törədici qatından

vərəqçikli qat isə dırnaq divarının dəri əsası üzərində yerləşən epidermisin törədici qatından əmələ gəlir. Boruşəkilli buynuz qatdan dırnaq altlığının buynuz qatı, yumşaqlıq oxunun buynuz qatı və dırnaq divarının buynuz vərəqəsinin orta qatı yaranır.

Vərəqçikli qat dırnaq divarının daxili qatını təşkil edir.

Dırnaq altlığı dırnaq oxunu əhatə edərək, dırnaq divarının buynuz qatına perpendikulyar yerləşir. Dırnaq kapsulasının divarı xarici mina, orta müdafiə və vərəqçikli qatlardan ibarətdir. Mina qatı dırnaq kapsulası divarını xaricdən nazik buynuz şəklində örtür. Həmin qat buynuzlaşmış dırnaq divarı ilə dırnaq altlığının kənarına çatır. Bu qat dırnağın döənən hissəsində və qoca heyvanlarda olmur.

Orta tac qat dırnaq divarının ən qalın, bərk və möhkəm hissəsi olub, buynuzlaşmış borucuqlardan ibarətdir. Borucuqlar dırnağın tac hissəsindən başlayaraq, dırnaq səhti ilə onun altlıq kənarına doğru paralel yerləşir. Borucuqların arası piqment dənələrinə malik buynuzlaşmış epitel hüceyrələri ilə dolu olur və bu piqment dırnaq kapsulasına rəng verir. Borucuqların mərkəzindəki nisbətən zəif buynuzlaşmış pulcuqlar onun özəyini, kənarında sıx yerləşmiş buynuz pulcuqları isə borucuqları əmələ gətirir. Daxili vərəqçikli qat boş və piqmentsiz olmaqla buynuz vərəqliklərini əmələ gətirir və tacdan dırnaq altlığına qədər uzanır. Dırnaq altlığının kənar tərəfində tac qatının dərin qatları ilə vərəqçikli qat ağ xətt əmələ gətirir. Dırnaq divarının dəri əsası qan damarları ilə zəngin olan birləşdirici toxumadan təşkil olub, dırnağa bənzər sümüyün sümük üstlüyü ilə birləşir. Burada dərialtı qat olmur. Dırnaq divarının dəri əsası xarici vərəqçikli, orta damarlı və daxili sümük üstlüyü qatlarından ibarətdir. Vərəqçikli qat mürəkkəb vərəqçiklərdən ibarət olub, divarın dəri əsasında hər iki tərəfində kiçik əlavə vərəqçiklər mövcuddur.

Dırnaq divarının qarmaq hissəsində vərəqçiklər seyrəlik

və boyca alçaq olur. Damarlı qat sıx birləşdirici toxumadan olub, quruluşu dəri əsasının torlu qatına uyğundur. Həmin qat qan damarları ilə zəngin olub, dırnaq kapsulasının eyni adlı qatının altında yerləşir. Sümük üstlüyü bilavasitə dırnaq sümüyünə yapışaraq onun sümük üstlüyünü əmələ gətirir. Bu qat sıx birləşdirici toxumadan və dağınıq qığırdaq adacıqlarından təşkil olunmuşdur.

Dırnaq haşiyəsində dəri əsası nazik olmaqla nisbətən seyrək 1-2 mm uzunluğunda məməciklərə malikdir. Burada sümük üstlüyü ilə birlikdə nazik dərialtı qat yerləşir.

Dırnaq tacının dəri əsası sıx yerləşmiş distala doğru uzanmış 5-6 mm uzunluğunda məməciklərdən ibarətdir. Dırnaq oxunda məməcikli və dərialtı qat olur. Bunun dəri əsasında uzun məməciklər olub zirvəsi dırnaq oxuna perpendikulyar yerləşir.

Barmaq yumşaqlıqlarında dəri əsası sıx birləşdirici toxumadan olub, kollogen və elastiki lif dəstələrinin əmələ gətirdiyi torla birləşir. Burada piy toxuması xüsusi qat əmələ gətirir. Barmaq yumşaqlıqlarının özünə məxsus qığırdaqı olur. Bu qığırdaq cavan yaşda hialin qığırdaqından ibarət olub, sonralar lifli qığırdaqla əvəz olunur. Dırnaq epitel, məməciklər altı və damarlı qatda yerləşən sinir torları ilə innervasiya olunur. Mielinsiz sinir lifləri qan damarlarını innervasiya edərək, dırnaq sümüyünə çatır. Mielinli sinir lifləri dırnağın hissi sinirlərini təşkil edir və sinir lifi dəstələrinin perinevral yataqları olur.

Çaynaq

Çaynaq dəri törəmələrinin bir növü olub yırtıcı heyvanlarda çaynaq adlanır. Çaynaq buynuz maddədən əmələ gəlib, qın şəklində barmağın ucunu örtür. Çaynağın dorzal hissəsi buynuz lövhə, yanları qın, alt hissə isə buynuz çaynaq altlığı adlanır. Buynuz lövhə piqmentli olmaqla uc tərəfi sərt və qalındır. Burada borucuqlar olmur, yanlarda isə vərəqciklər rudiment haldadır. Çaynaq altlığı buynuz

borucuqlara malik olub, dənəli və parlaq qatlardan ibarətdir. Caynaq altının dəri əsası caynağın zirvəsinə uzanıb çoxlu məməciklər verir. Caynaq tacının dəri əsası dorsal yastıq əmələ gətirir və bu yastıq vasitəsilə 2 yan hissələrə bölünür. Barmağın dəri örtüyünün caynağa keçən yeri caynaq yastığı adlanır, bunun daxili səthində tük olmur, yanlardan isə barmaq yumşaqlığına keçir.

Barmaq yumşaqlığı dərinin qalınlaşmış tüksüz hissəsi olub, epidermisin qalın buynuz qatına malikdir, burda məməciklər aydın görünür və çoxlu tər vəzilərinə malikdir.

Buynuz

Buynuz sərtləşmiş buynuz kapsulası şəklində alın sümüklərinin buynuz çixıntılarının üstünü örtür. Buynuz kapsulası epidermis və dəri əsasıdan təşkil olunmuşdur. Epidermis məməcikli qatın üstünü örtməklə boruşekilli buynuz kapsulasını əmələ gətirir. Kapsula buynuzun kökündə nazik və boş olur. Kapsulanın dəri əsası buynuz sümüyünün çixıntılarının sümük üstlüyü ilə birləşir. Buynuzun uc hissəsində məməciklər seyrəkləşir, məməciklərin zirvəsi buynuzun ucuna istiqamətlənir. Dəri əsasının vərəqcikli qatı rudiment haldadır.

Quşların lələkləri dəri törəməsidir. Lələk birləşdirici toxumadan təşkil olunmuş lələk kisəciyi, lələk məməciyi, lələk kökünün yatağı və lələyi qaldıran əzələdən ibarətdir. Lələk kökünün yatağında çoxlu kapsulalı sinir ucları yerləşir.

Müxtəlif növ heyvanların dərisinin xüsusiyyətləri

Qaramalın dərisi digər ev heyvanların dərisinə nisbətən qalındır, onun qalınlığı 3-7 mm-ə bərabərdir. Məməcikli qat torlu qata nisbətən nazikdir. Torlu qatda az miqdarda piy hüceyrələri olur. Tər vəziləri 6-100 mkm diametrində yoğun borucuqdan ibarət olub, uc hissəsi kisəyə çevrilir. Dərinin epidermis qatı sağrı nahiyəsində qalın, qarın nahiyəsində nazik, alın nahiyəsində olduqca nazikdir.

Camış dərisi qaramalın dərisinə nisbətən qalın və çoxlu qırıqlara malikdir, piy vəziləri bel nahiyəsində güclü inkişaf edib, tük kisəsini 3-4 tərəfdən əhatə edir. Camış dərində zəif sekretor şöbəyə malik və piqmentli kiçik ilgək formasında tər vəziləri olur.

Qoyunlarda epidermisin qalınlığı qoyunun cinsindən və dərinin topoqrafik sahələrindən asılıdır. Kobud yunlu qoyunlarda bud və belin dərində epidermis çox qalın, qarın və kürək nahiyəsində isə çox nazikdir. Tük kökünün uzunluğu və dərinliyə uzanması kobud yunlu qoyunlarda zərif yunlu qoyunlara nisbətən üstündür. Qoyunda yunun kökündə piy tağları örtüyü olur.

Keçi dərində epidermis qoyun dərisinə nisbətən qalındır, möhkəmdir və elastikdir.

Donuz dərində epidermis qaramalda olduğu kimidir, piy vəziləri əksərən kisəvarı formada olub, tük kökünün hər iki tərəfində yerləşir, bel, çiyin və yan tərəflərdə dəri xeyli qalın, olduqca bərk və möhkəmdir.

At dərisinin epidermisi kürək nahiyəsində nazik, bilək oynaqı nahiyəsində qalın olur. Dərinin derma qatında qalın, qırıqlı çıxıntılı məməciklər, epidermis qatında isə çoxlu konusa bənzər epitel çıxıntıları yerləşir. Sağrının dərində tüklərin kökü uzun, soğanağı girdə olur, bilək oynaqı nahiyəsində isə tüklərin kökü nisbətən qısa və kürək formasındadır. Kürək nahiyəsində tər vəziləri güclü, piy vəziləri zəifdir, bilək nahiyəsində isə əksinə inkişaf etmişdir. Atın dərisi qaramal dərindən nazikdir.

FƏSİL 10. TƏNƏFFÜS ÜZVLƏRİ

Tənəffüs orqanları orqanizmin xarici tənəffüsünü, yəni oksigenin daxil olmasını, CO₂-nin orqanizmdən xarici olmasını təmin edir. Bu orqanlar eyni zamanda bədən temperaturunu nizamlayır, qan deposudur və endokrin funksiyanı yerinə yetirir. Qoxu və səs əmələgətirən orqanlar da tənəffüs üzvlərinə aiddir.

Bu orqanlar sistemi hava aparan yollardan və respirator şöbədən ibarətdir. Hava aparan yollara burun boşluğu, qırtlaq, traxeya, ağ ciyər daxili, xarici bronxlar və ağciyərlər aiddir.

Respirator şöbəyə alveolyar bronxiollar, alveolyar keçidlər, alveolyar kisələr və alveollar aiddir.

Burun boşluğu

Embrional inkişaf dövründə burun boşluğu ağız boşluğundan damaq çıxıntısı ilə ayrılır. Burun boşluğu burun dəhlizinə və xüsusi burun boşluğuna ayrılır.

Dəhliz çoxqatlı yastı epitellə örtülüdür. Onun altındakı xüsusi qat boş birləşdirici toxumadan əmələ gəlmişdir. Dəhlizdə tük örtüyü (atlarda güclü) və vəzlər olur. Selikli qişanın ön alt hissəsi qədəhvari hüceyrələrə malik bir qatlı çox sıralı kirpikli epiteli ilə örtülüdür. Burun boşluğunun selikli qişasının arxa üst hissəsində qoxu orqanı yerləşir. Selikli qişanın xüsusi qatı boş birləşdirici toxumadan olub, çoxlu elastik liflərə və vəzlərə malikdir. Xüsusi qatdakı vəzlərin və qədəhvari hüceyrələrin hasil etdiyi selik hava ilə xaricdən daxil olan toz hissəcikləri yapışdırır. Kipriklərin hərəkəti seliyi burun udlağa tərəf ötürür və epiteli örtüyünü təmizləyir.

Selikli qişanın xüsusi qatının dərin hissəsində enli kavernoza venaların sıx toru yerləşir. Bunlar qanla dolub şişkinləşir, havanın çox daxil olmasını məhdudlaşdırır və daxil olan havanı isidir. Selikli qişanın xüsusi qatında limfa

follikulları olur və burun-udlaq nahiyəsinə getdikcə miqdarı artır. Donuzlarda və gövşəyənlərdə limfoid toxuma güclü inkişaf etmişdir.

Burun boşluğunun selikli qişasında selik və sezor vəzlər olur. Gövşəyən heyvanlarda selik vəziləri, ət yeyənlərdə isə seroz vəzləri yaxşı inkişaf etmişdir. Atlarda bu vəzlər burun boşluğunun və arakəsməsinin dibində yaxşı inkişaf etmişdir. Donuzlarda bu vəzlər qarışıq sekret hasil edir, mürəkkəb şaxələnən vəzlərdir.

Qoxu orqanının quruluşu

Yuxarı və qismən orta burun balıqqulaqlarının selikli qişasında qoxu analizatorunun periferik şöbəsi yerləşir. Bu hissə epitelə bənzər qat olub, reseptor (neyrosekretor), istinad və bazal hüceyrələrdən ibarətdir. Qoxu hüceyrələri epitel qatına çatan qısa periferik çıxıntılara və mərkəzi uzun çıxıntılara malikdir. Periferik çıxıntıların formasına görə qoxu hüceyrələri çubuq və kolbavari olur. Çubuqvari hüceyrələr miqdarca çox olur. İtdə bu hüceyrələrin miqdarı 250mln-r. Bu hüceyrələr epiteli qatının üstündə qoxu toppuzu ilə qurtarır. Çoxu toppuzunun üstündə uzunluğu 100 mkm olan qoxu kirpikləri olur. Bu kirpiklərin miqdarı qaramalda 17, qoyunlarda 40-50, itdə 100-150-dir. Qoxu kirpikləri mütəhərrikidir. Hər bir qoxu kipriyinin bazal cisimcikdən ayrılan 9 cüt periferik və 1 cüt mərkəzi mikroborucuğu olur. Kipriyin əsasında çoxlu mikroxovlar olur. İstinad hüceyrələr trofik funksiyanı ifadə edir. Bunların apikal səthində 5 mkm uzunluğunda mikroxovlar olur.

Bazal zarda yerləşən bazal hüceyrələr maya hüceyrələr olub, intensiv çoxalır.

Qoxu epitelin üstünü üç qatlı haşiyə örtür. Birinci qat dərin qat olub, qoxu toppuzlarından və mikroxovlardan ibarətdir, orta qat qoxu hüceyrələrinin qoxu kipriklərinin distal hissələrindən, səthi qat isə qoxu kiprikləri ilə təmas edən terminal örtükdür. Bu qatın qaramalda qalınlığı 5mkm-

dir.

Xüsusi qatda elastiki, kollogen liflər, çoxlu limfositlər və birləşdirici toxuma hüceyrələri olur.

Xüsusi qatın səthi və orta zonasında vəzlər, kavernoza qan damarları və limfa damarları olur. Qoxu nahiyəsinin selikli qişasında borulu-alveolyar vəzlər olur. Bunların sekreti selikli qişanın üsünü isladır, bu selikdə qoxu verən maddələr həll olur və reseptor hüceyrələrin qıcıqlanmasına şərait yaradır. Qoyunlarda və iri buynuzlu heyvanlarda qoxu vəzləri serozlu tüpürcək vəzlərini xatırladır.

Qırtlaq. Qırtlaq hava aparan yolların bir hissəsi olub, səsin əmələ gəlməsini təmin edir. Qırtlağın divarı selikli, fibroz-qığırdaq və adventisiya qişalarından ibarətdir. Selikli qişa qırtlaq qapağının ön və yuxarı hissəsinin arxa səthindən başqa, qalan hissələrdə çox sıralı prizmatik epitellə örtülüdür. Bu epitelidə qədəhvəri selik hasil edən hüceyrələr də olur. Qırtlaq qapağının qeyd olunan hissələri və səs bağlarının üstü çoxqatlı yastı epiteli ilə örtülüdür. Xüsusi qatın boş birləşdirici toxuması elastiki liflərlə zəngindir. Qırtlağın ventral divarında limfa follikulları və zülallı selik hasil edən borulu – alveolyar vəzlər yerləşir.

Orta qişa qığırdaq və sıx birləşdirici toxumadan təşkil olunmuşdur. Qalxanvari, üzükvari və çalovvari qığırdaqlar hialin, qırtlaq qapağı və pazvari qığırdaqlar isə elastiki qığırdaq toxumasından əmələ gəlmişdir. Adventisiya boş birləşdirici toxumadandır.

Traxeyanın histoloji quruluşu

Traxeyanın divarı selikli, lifli-qığırdaq və adventisiya qişalarından ibarətdir.

Selikli qişa bir qatlı çoxsıralı kiprikli prizmatik epitellə örtülüdür. Bu qatda quruluşuna və funksiyasına görə fərqlənən apikal səthində kipriklər olan prizmatik, qədəhvəri, enteroxromafin və bazal hüceyrələr olur. Kiprikli epiteli hüceyrəsinin səthində 250 kiprik olur, bunlar bir

dəqiqədə 150-250 dəfə yığılıb qədəhvəri hüceyrələrin və traxeya divarı vəzlərin hasil etdiyi seliyi toz hissəcikləri ilə dəqiqədə 2-3 mm sürətdə irəli hərəkət etdirir. Endokrin hüceyrələr piramidal formada olub, nüvəsi yumurudur və bazal qütbədə yerləşir. Bu hüceyrələr hava aparan yolların divarındakı sayə əzələ hüceyrələrinin tonusunu tənzim edən serotonin, dofamin və noradrenalin kimi biogen amillər hasil edir.

Traxeyanın selikli qişasının xüsusi qatı boş formalaşmamış birləşdirici toxumadan olub, elastiki liflərlə zəngindir, bu liflər orqanın uzununa yerləşərək, havanın keçməsinə mane olan eninə büküşlər əmələ gətirir. Selikaltı qat formalaşmamış birləşdirici toxumadan olub, selikli zülal hasil edən vəzlərin uc şöbələrinə malikdir, bunların çıxarıcı axarları selikli qişanın üstünə açılır.

Lifli qığırdaq qişa sıx birləşdirici toxumadan və ardıcıl yerləşmiş hialin üzükvəri qığırdaq həlqələrindən ibarətdir. Qığırdaq həlqələr dorsaldan açıq olub, sayə əzələ hüceyrə dəstələrilə birləşir. Adventisia boş birləşdirici toxumadandır.

Bronxların histoloji quruluşu

Bronxlar quruluşuna və tənəffüs aktında iştirak etməyinə görə böyük mənfəzli (baş və çiyər xarici paycıq broxlar), orta mənfəzli (ağciyər parenximası), kiçik mənfəzli bronxlara və bronxiolalara ayrılır. Broxiolalar 1-2 və ya çox respirator bronxiollara ayrılır. Bunlar isə alveola keçidlərinə, alveola keçidləri alveola kisələrinə və alveollara keçir.

Çiyər xarici bronxların quruluşu traxeyaya oxşayır.

Orta mənfəzli bronxların daxili səthi bir qatlı çoxsıroalı kirpikli, kiçik mənfəzli broxlarda isə bir qatlı bir sıralı kirpikli epitellə örtülüdür.

Traxeyanın divarındakı hüceyrələrlə bərabər kiçik mənfəzli bronxlarda və bronxiolalarda sekretor (klar) hüceyrələr, haşiyəli və kirpiksiz hüceyrələr də olur, Klar hüceyrələri slindriki formada olub, ağciyərin respirator

epitelisinin üstünü örtən surfaktant maddəsini parçalayan ferment hasil edir. Kirpiksiz hüceyrələr bronxiolaların divarında olur, apikal qütbündə glikogen dənələr və mitoxondrilər olur. Haşiyəli hüceyrələrin apikal səthində mikroxovlar olur. Bu hüceyrələr xemo reseptor rolunu oynayır.

Selikli qişanın xüsusi qatı uzununa yerləşən elastiki liflərlə zəngin boş birləşdirici toxumadan əmələ gəlmişdir.

Bronxların selikli qişasının əzələ qatı spiralvari yerləşən sayə əzələ hüceyrələrindən formalaşır.

Selikaltı qatda selik- zülal hasil edən vəzlər yerləşir özü isə boş birləşdirici toxumadandır. Yırtıcılarda bronxların selikaltı qatı vəzlərlə zəngindir.

Orta mənfəzli bronxlarda fibroz qığırdaq üstü qişə sıx birləşdirici toxumadan olub, qığırdaq lövhələrə malikdir.

Bronxlar şaxələndikcə selikli qişə nazilir, selikaltı qatda vəzlər azalır, hialin qığırdaq tədricən elastiki qığırdaqla əvəz olunur, kiçik mənfəzli bronxlarda isə tamamilə itir.

Kiçik mənfəzli bronxlarda qığırdaq olmadığı üçün respirator şöbəyə havanın daxil olmasını sayə əzələ qatının yığılması təmin edir.

Ağciyərin histoloji quruluşu

Ağciyərin quruluş və funksional vahidi asinus adlanır. Asinusa respirator bronxiol, alveolyar keçidlər, alveolyar kisələr, alveollar, bunlarla əlaqədar olan qan - limfa damarları, birləşdirici toxuma və sinirlər aiddir. Respirator bronxiolun mənfəzi 0,5 mm-r, başlanğıc şöbəsi daxildən bir qatlı bir sıralı kirpikli prizmatik epitellə, son şöbəsi isə bir qatlı kipriksiz kubvari epitellə örtülüdür.

Bronxiolların epiteli qatı altında elastiki lifləri və sayə əzələ hüceyrələri olan birləşdirici toxuma qatı yerləşir. Respirator bronxiolun divarında tək-tək alveollar da olur. Bu bronxiola alveolyar keçidlərə, bunlar isə şaxələnərək alveolyar kisələrə şaxələnir. Alveolyar kisələr respirator

alveollardan ibarətdir. Alveolanın divarı bazal zarda yerləşən respirator epiteli hüceyrələrindən təşkil olunmuşdur.

Alveolanın girəcəyində sayə əzələ hüceyrə qrupu yerləşir. Alveollar ara birləşdirici toxumada qan damarları, nazik kollogen lif dəstəsi, elastiki torun fragmentləri və tək-tək birləşdirici toxuma hüceyrələri olur. Qonşu alveollar arasında 10-20 mkm diametirində məsamələr olur.

Alveola divarındakı hüceyrələr 1-ci və 2-ci tip pnevmositlərə ayrılır. Birinci tip respirator alveositlər, ikinci tip isə böyük alveositlər adlanır.

Alveolların daxili səthinin çox hissəsini birinci tip pnevmositlər tutur. Bunlar geniş lövhəvari olub, hündürlüyü 0,2-0,4 mkm-dir. Bu hüceyrələrin çoxlu organelləri olur, sitoplazmada pinositoz qovuqlar olur. Bu hüceyrələrin sərbəst səthi surfaktant maddəsilə örtülüdür. Bu maddə alveolları yapışmağa və onlara mikrobları daxil olmağa qoymur. Şəkil 37.

Respirator alveositlər bazal zar, alveollar ara stroma, qan damarlarının bazal zarı, və onların endoteli qatı birlikdə 0,1-0,5 mkm qalınlıqda hava qan baryeri yaradır.

Böyük alveositlər alveola divarında respirator alveositlərin arasında tək-tək, yaxud qrup şəklində yerləşir. Bunlar iri nüvəli iri hüceyrələr olub, azad səthində mikroxovlar olur. Bu hüceyrələrin hasil etdiyi surfaktant maddəsi alveolların ölçülərini tənzim edir. Alveollar arası arakəsmədə sərbəst və oturaq makrofaqtlar olur.

Ağciyərin intersitsial toxuması qan damarları və hava aparan yolları müşayiət edir. Bu toxuma parenximanın paylarını, paycıqlarını ayırır və plevra altı qatı formalaşdırır. Bu toxumanın elementləri orqanın paycıqlarının tərkibində alveolyar keçidlərin və alveolların divarında yerləşir. Bronxları müşayiət edən bronx ağacı boyunca limfa düyüncükləri yerləşir. Ağciyərin intersitsial toxuması elastikli liflərlə zəngindir. Alveolanın girəcəyində həmin liflər üzükvari yerləşir. At və qaramalın ağ ciyəri elastiki

toxuma ilə zəngindir.

Ağ ciyərin vaskulyarizasiyası.

Ağ ciyər ağciyər və bronxial arteriyalarla qidalanır. Ağ ciyəərə daxil olan qanın çox hissəsini ürəyin sağ mədəciyindən venoz qanı aparən ağciyər arteriyaları çatdırır. Bu arteriyalar elastiki tiplidir. Bu arteriyalar bronxiollara kimi bronxları müşayiət edərək, alveolları əhatə edən kapilyar tora şaxələnir. Kapilyar torda alveolyar hava ilə eritrositlər arasında qaz mübadiləsi gedir. Bronxial arteriyalarla daxil olan qan bronxial venalara keçir.

Limfa damarları ağciyərin visseral plevrasında səthi tor, ağciyər toxumasında isə dərin tor əmələ gətirir. Plevra limfa damarları ağciyərin qapı limfa düyünlərinə limfa aparən bir neçə iri kötük əmələ gətirir. Ağciyərin limfa damarları bronxların damarlarını, ağciyər arteriyalarını və ağciyər venalarını müşayiət edir.

Plevra ağciyəri və döş boşluğunu örtür. Plevranın əsası nazik boş birləşdirici toxuma qatından ibarət olub, üstü mezoteli ilə örtülüdür. Plevranın viseral vərəqi elastikli liflərlə zəngindir.

Quşların tənəffüs orqanları

Quşlarda traxeyanın quruluşu heyvanlarda olduğu kimidir. Ördəklər və qazlarda qığırdaq sümük toxuması ilə əvəz olmuşdur.

Quşlarda hər ağciyəərə bir baş bronx daxil olur. Baş bronx orqanının parenximasında 4 ikincili bronxa, bunlar isə nazik üçüncülü bronxlara və ya parabronxlara şaxələnir.

Ağciyərdə parabronxlar onları əhatə edən parenxima və kəskin ayrılmayan paycıqlar olur. Toyuqlarda parabronxların diametri 100-150 mkm-r . Bunların divarı dairəvi yerləşən saya əzələ hüceyrələrindən və elastiki liflərdən ibarətdir. Parabronxların daxili səthi bir qatlı kubiki yaxud yastı epiteli ilə örtülüdür. Ağciyər paycıqları parabronxlardan hava qəbul edən hava kapilyarlarından, qan kapilyarlarından və

birdirici toxumadan ibarətdir. Hava kapilyarları məməlilərin alveollarına oxşayır, onlar həm nəfəs alma, həm də nəfəs vermədə qaz mübadiləsində iştirak etməsilə bir-birilə və qonşu paycıqların hava kapilyarları ilə anastomozlar təşkil etməsilə fərqlənir. Hava kapilyarları qeyri düzgün boruvari olub, diametri 2-6 mkm-r. Bunların divarında bazal zarda bir qat yastı epiteli hüceyrələri yerləşir. Hava kapilyarların uçu ya kor qurtarır, ya qonşu paycıqların hava kapilyarları ilə anastomozlaşır. Bazal zar qurluşsuz olub, qalınlığı 100-120 mkm-r. Hava kapilyarları ilə qan kapilyarları arasındakı məsafə 60-100 nm-r. Hava ilə qan arasındakı sədd 1 mkm-r.

Quşlarda nəfəs alma və nəfəs vermə zamanı ağciyərin yox hava kisələrinin həcmi dəyişilir. Hava kisələri hava nəql edən yolların ağciyər xarici qabarmalarıdır. Bunların divarını daxildən bir qatlı kübravari, yaxud slindriki epiteli, üstdən seroz qişa yaxud adventisiya örtür. Bunlar tənəffüs prosesində iştirak edir, uçuş üçün hava ehtiyatı görür, termoregulyasiyada iştirak edir, daxili orqanları mexaniki zədələrdən qoruyur.

FƏSİL 11. HƏZM ÜZVLƏRİ

Bütün heyvanlar heterotrof orqanizmlərə aiddir. Heyvanların normal inkişafı, böyüməsi və çoxalması üçün onlar mütləq yemlə hazır üzvi maddələri qəbul etməlidirlər. Çünki heyvanlar qeyri-üzvi maddələrdən üzvi maddələri sintez edə bilmir. Heyvanat aləmi aftotrof orqanizmlərin və onların biosintetik proseslərinin hesabına yaşayır.

Orqanizmə daxil olmuş üzvi maddələrin bir qismi onun təbiətinə uyğun yeni makromolekulların sintezinə, digər qismi isə oksidləşərək orqanizm üçün lazım olan enerjinin alınmasına sərf olunur. Heyvan həzm orqanları vasitəsilə yemi qəbul edir, yem mexaniki və kimyəvi təsirlərə məruz qalıb parçalanır. Yem mədə və bağırsaqlarda kimyəvi tərkib hissələrinə parçalandıqdan sonra nazik bağırsaqların divarından qana və limfaya sorulur. Yemin sorulmamış hissəsi kal halında nazik bağırsaqdan yoğun bağırsağa ötürülür.

Həzm sistemi hər iki ucdan xarici mühitlə əlaqəsi olan boruvari orqan olub, daxili səthi selikli qişa ilə ötürülür.

Həzm orqanları embrional inkişafın erkək dövründə sadə boru şəklində olub, bədənin orta xəttində yerləşir. Bu dövrdə ilk bağırsağ borusunun ön və arxa ucları qapalı olub, bir şaxə ilə yumurta sarısı kisəsinə birləşir. Bağırsağ borusu inkişaf etdikcə onun ön və arxa ucundan boru daxilinə doğru çıxıntı əmələ gətirir. Bu çıxıntının ön hissəsi ağız çıxımı, arxa hissəsi isə anus çıxımı adlanır. Bu zaman bağırsağ borusunun ön ucu udlaq zarı ilə qapalı olur. Bu zar ilk bağırsağ borusunu ilk ağız boşluğundan ayırır. Udlaq zarı ilk bağırsağ və ilk ağız boşluğu epitelindən təşkil olunmuşdur. Rüşeym inkişaf etdikcə udlaq zarı yırtılır, nəticədə həzm kanalı ağız boşluğuna açılaraq xarici mühitlə əlaqələnir. İlk bağırsağ borusunun kaudal ucu kloaka ilə nəhayətlənir. Kloaka xaricdən zarla qapanır, kloaka zarı entodermal və ektodermal epitelidən təşkil olunmuşdur. İlk bağırsağ

divarını örtən epitel qatı və vəzilər entodermadan, selikli qişanın birləşdirici toxuma əsası, saya əzəzə toxuması mezenximadan, seroz qişa isə mezodermadan inkişaf edir. Bağırsağ divarının bütün qişaları əmələ gəldikdən sonra selikli qişada vəzilər, büküslər və xovlar inkişaf edir, bunun nəticəsində selikli qişanın səthi genişlənir və vəzilərin miqdarı artır.

Rüşeym inkişafının son dövründə bağırsağ borusu müxtəlif şöbələrə ayrılır. **Həzm sistemi ön, orta** və arxa bağırsağ şöbələrinə ayrılır. Ön şöbəyə ağız boşluğu, udlaq və yem borusu aiddir. Bu şöbə yemi qəbul edib, mexaniki işlənmədən keçirir, ağız suyu vəzilərinin şirəsi isə yemi isladır və orta şöbəyə nəql edir.

Orta şöbəyə mədə və bağırsaqlar aiddir. Bu şöbədə qidanın kimyəvi işlənməsi, fermentativ parçalanma məhsullarının qana və limfaya sorulması gedir və kal kütləsi əmələ gəlir.

Arxa şöbə düz bağırsağın qısa anal hissəsi olub, kalın xaric olunmasını təmin edir. Həzm borusu daxilədən xaricə doğru selikli, əzələ və seroz qişalardan təşkil olunmuşdur.

Daxili, yaxud selikli qişa. Bu qişanın selik hasil edən epitel hüceyrələri selikli maddə hazırlayaraq selikli qişa səthinə ifraz edir, bu da onu həmişə sürüşkən halda saxlayır. Selikli qişanın sürüşkənliyi yemin hərəkətini asanlaşdırmaqla, həm də selikli qişanı sürtünmədən qoruyur. Selikli qişaya ifraz olunan sekresiya kimyəvi tərkib və miqdarına görə həzm sisteminin ayrı-ayrı şöbələrində müxtəlif olur. Selikli qişa mürəkkəb quruluşa malik olmaqla dörd qatdan ibarətdir.

Epitel qatı. Selikli qişanın bu qatı epitel toxumasından təşkil olunmuşdur. Həzm orqanlarının müxtəlif şöbələri funksiyasından asılı olaraq müxtəlif epitelədən təşkil olunmuşdur. Belə ki, ağız boşluğu, yem borusu və gövşəyənlərin mədəönlərinin daxili səthi çoxqatlı yastı epitel ilə örtüldüyü halda, əsil mədə (şirdan) və bağırsaqların

daxili səthini birqatlı prizmaşəkilli epitel örtür.

Selikli qişanın xüsusi qatı.

Bu qat başlıca olaraq boş birləşdirici toxumadan təşkil olunmuşdur. Həzm sisteminin bəzi şöbələrində (məs. şırdan və nazik bağırsaqlarda) bu qatda çoxlu vəzilər olur.

Selikli qişanın əzələ qatı. Əzələ qatının əsasını saya əzələ toxuması təşkil edir. Həzm sisteminin bəzi şöbələrində (yem borusu, mədə və gövşəyənlərin mədə önlərində) bu qat yaxşı inkişaf etdiyi halda, digər şöbələrində (nazik və yoğun bağırsaqlarda) zəif inkişaf etmişdir. Əzələ qatı selikli qişanın birləşdirici toxuma əsasında yerləşir və onu tən ortadan iki laya bölür. Əzələ qatının hüceyrələrinin yığılması nəticəsində selikli qişada bir sıra büküşlər əmələ gəlir.

Selikaltı qat. Bu qat boş lifli birləşdirici toxumadan təşkil olunmuşdur. Selikli qişanın bütün qatlarını qidalandıran əsas damar və sinir lifləri bu qatda geniş tor əmələ gətirir.

Orta, yaxud əzələ qişası. Orta qişa əzələ toxumasından təşkil olunmuşdur. Həzm sisteminin ayrı-ayrı şöbələrində bu qişanı təşkil edən əzələ toxuması eyni deyildir. Belə ki, ağız boşluğu, udlaq, gövşəyən heyvanların və itin yem borusu boyu bu qişa eninə zolaqlı əzələ toxumasından təşkil ibarətdir. Atlarda yem borusunun əzələ qişasının 2/3 hissəsi və donuzlarda mədəyə yaxın hissəyə kimi eninə zolaqlı əzələ toxumasından təşkil olunmuşdur.

Mədə və bağırsaqların əzələ qişası saya əzələ toxumasından ibarətdir. Əzələ qişası həzm sisteminin əksər şöbələrində iki qatdan – daxili dairəvi və xarici boylama qatlardan ibarətdir.

Əzələ qatları arasında birləşdirici toxuma yerləşir. Bu da qan damarları və sinirlərin keçməsinə təmin edir.

Xarici, yaxud seroz qişa. Xarici qişa həzm sistemi boyu ayrı-ayrı şöbələrdə eyni quruluşa malik deyildir. Mədə-bağırsaq sistemi qarın boşluğunda yerləşdiyinə görə onun

səthi birqatlı yastı epitel (mezotel) ilə örtülür və xarici qişası seroz qişa adlanır. Yem borusunun boyun şöbəsi hər tərəfdən toxumalarla əhatə olunduğu üçün bu qişa xarici və ya adventisiya qişası hesab olunur.

Həzm sistemini qidalandıran damarlar öz aralarında birləşərək üç arteriya toru əmələ gətirir. Bunlardan biri selikaltı qatda, ikincisi əzələ qişasında və üçüncüsü isə seroz qişada yerləşir. Göstərilən qan-damar torları həzm sisteminin bütün qişalarını qidalandırır və vəzilərin cismi ətrafında sıx kapillyar toru əmələ gətirir. Selikli qişadakı vena qanı bağırsaqlardan sorulmuş qida maddələri ilə birlikdə xırda venalara toplanır və oradan selikaltı qatdakı vena toruna açılır. **Həzm borusu vəzilərinədən toplanmış vena qanı da selikaltı qatdakı qan damarlarına tökülür.** Selikaltı qatdakı damar toruna toplanmış vena qanı iri vena damarları, digər qişalardan qan gətirən venalarla birləşərək seroz qişada yerləşən daha iri venaya açılır.

Həzm sisteminin limfa kapillyarları epitel qatı altından öz başlanğıcını götürərək selikli qişanın xüsusi qatındakı limfa toruna açılır. Bu tor vəzi axarları sahəsində yerləşir. Vəzi axarları sahəsindəki limfa torundan çıxan limfa damarları vəzin cismi yerləşən sahədə ikinci limfa toru əmələ gətirir. İkinci limfa toru selikaltı limfa toru ilə, sonuncu isə seroz qişa toru ilə anastomoz təşkil edir.

Bağırsağ borusu sinir lifləri və sinir ucları ilə son dərəcə zəngindir. Həzm sistemi azan və simpatik sinirlərlə innervasiya olunur. Göstərilən sinir şaxələrinin miqdarı və oradakı hərəki və hissi sinir liflərinin nisbəti ayrı-ayrı şöbələrdə eyni deyildir. Sinir şaxələri də qan damarları kimi selikaltı qat, əzələarası və seroz qişaaltı sinir kəməfləri əmələ gətirir.

Seroz qişa altında yerləşən sinir şaxəsi yoğun olur. Özündən çoxlu hissi sinir şaxələri və sinir ucları əmələ gətirdiyinə görə bağırsaqlarda əsas sinir şaxəsi hesab edilir.

Əzələarası sinir şaxələri əzələarası (Ayerbox) sinir

kələfini təşkil edir, burada uzun aksonlu (İtip Doqel hüceyrəsi) və bərabər çıxıntılı (Doqelin II tip hüceyrəsi) sinir hüceyrələri yerləşir.

Selikalıtı qat sinirləri (Meysner) eyniadlı sinir kələfini əmələ gətirir. Bu sinir selikli qışanın qan damarlarını da innervasiya edir.

Həzm sisteminin ön şöbəsi

Bu şöbədə yem qəbul edilir, xırdalanır, tüpürçəklə isladılır, dad keyfiyyəti təyin edilir və mədəyə ötürülür. Tüpürçək vəzilərinin hasil etdiyi sekretin təsiri ilə ağız boşluğunda sulu karbonların fermentativ parçalanması gedir.

Ön şöbə ektoderma, entoderma və mezenximadan inkişaf edir.

Ağız boşluğu

Ağız boşluğunun çox hissəsini selikli qışa örtür. Selikli qışa çənə sümüklərinin sümük əsasına bəndlənir. Selikli qışanın epitelı və əsas lövhəsi olur. Bu qışanın əzələ qatı olmur, ancaq yanaq hissəsində selik altı qat olur. Epitel qatı çox qatlı yastı epitelidən əmələ gəlmişdir. Selikalıtı qat isə boş birləşdirici toxumadan əmələ gəlmişdir.

Dodaqlar mexaniki və lamisə funksiyasını yerinə yetirir. Dodaqlar dəri büküşləri olub, xarici, daxili səthlərə malikdir. Dodaqların xarici səthi lifli birləşdirici toxumadan olub üstü çoxqatlı buynuzlaşan epitel ilə örtülüdür. Gövşəyən heyvanlarda bu səth burun aynasına keçir. Dodağın xarici səthində tüklər, piy və tər vəziləri olur.

Dodaqların daxili səthi selikli qışa ilə örtülü olub selikli qışanın üstünü buynuzlaşan çoxqatlı epitelı örtür. Selikli qışanın xüsusi qatı birləşdirici toxumadan olub, dağınıq şəkildə dodaq vəzilərinə malikdir.

Selikli qışanın əzələ qatı yoxdur, selikli qışanın xüsusi qatındakı vəzilər mürəkkəb borulu alveolyar vəzilərdir, hasil etdiyi sekretə görə bunlar serozlu və selikli vəzilərdir,

çıxarıcı axarları epitel qatının üstünə açılır.

Dodaqlar

Dodaqların əsasını eninə zolaqlı əzələ toxumasından olan yuvarlaq əzələ təşkil edir. Dodaqlar hissi sinir ucları ilə zəngindir. Burada sinir ucları əsasən uc kolbaları əmələ gətirir və sərbəst sinir uclarına malikdir.

Yanaqlar

Yanaqlar xaricdən dəri, daxildən selikli qişa ilə örtülüdür. Bu iki qişanın arasında birləşdirici toxuma və əzələ dəstələri olur. Yanağın birləşdirici toxumasında yanaq vəziləri yerləşir, selikli qişanın selikaltı qatı yoxdur. Gövşəyənlərdə yanaqların selikli qişasında çoxlu hündür məməciklər olur bunların əsasını birləşdirici toxuma təşkil edir. İtlərin yanaqlarının selikli qişası piqmentlə zəngin olduğu üçün tünd görünür.

Damaq

Damaq sərt və yumşaq olur. Sərt damaq damaq sümüyünün sümüküstlüyü ilə birləşir. Sərt damağın selikli qişası çoxqatlı buynuzlaşan epitelidən, şişginləşən incə divarlı venaları saxlayan xüsusi qatdan ibarətdir. Atlarda həmin venalar mağaralı cisim adlanır. Selikaltı qat yoxdur.

Yumşaq damaq ağız boşluğu ilə udlaq arasında yerləşir, yumşaq damağın əsasını eninə zolaqlı əzələ toxuması təşkil edir. Yumşaq damağın ağız boşluğu səthinin selikli qişasının üstünü çoxqatlı yastı epitel, udlaq səthinə isə kirpikli epitel örtür. Yumşaq damağın birləşdirici toxuma əsasında qarışıq tipli vəzilər yerləşir. Yumşaq damaqla udlaq arasında epitel qatının altında epitelaltı limfa düyünləri yerləşir ki, bunlar damaq badamcıqları adlanır.

Diş əti

Diş ətinin üstü çoxqatlı buynuzlaşmış epitel ilə

örtülüdür. Gövşəyənlərdə üst çənənin dişsiz kənarında epitel qatı sərt yastıq əmələ gətirir. Selikli qişada vəzilər və limfa düyüncükləri olmur, epitel altı birləşdirici toxuma çənə sümüklərinin sümüküüstlüyü ilə möhkəm birləşir.

Dişlər

Dişlər ağız boşluğunun selikli qişasının törəməsidir. Bunların köməyi ilə heyvan yemi tutub saxlayır və xırdalayır. Yaşlı heyvanlarda dişlər tac, boyuncuq və kökdən təşkil olunmuşdur. Dişin diş əti üstündə qalan hissəsi tac, diş ətində qalan hissəsi boyuncuq, alt və ya üst çənə alveollarında yerləşən hissəsi kökü adlanır. Dişin kökü dairəvi bağla alveolanın sümüküüstlüyünə birləşir, tacın mərkəzi hissəsində dişin kökünə kimi uzanan və diş kanalına keçən boşluq olur. Çox köklü dişlərdə kanalların miqdarı köklərin miqdarına bərabərdir. Dişin quruluş elementlərinə dentin, mina, sement və özək aiddir. Diş boşluğu və diş kanalı zərif birləşdirici toxumadan olan özəklə doludur. Özəyin üstündə armudvari bir neçə cərgə odontoblast adlanan hüceyrələr yerləşir. Bu hüceyrələrin xarici səthindən ayrılan uzun çıxıntılar özəyin üstündə yerləşən dentin kanalcıqlarına daxil olur, bu hüceyrələr sümük toxumasının osteoblastlarına oxşayır. Həmin hüceyrələrin arasından keçən zərif kollogen liflər dentinin kollogen liflərinə keçir. Özəyin sonrakı qatı boş birləşdirici toxumadan olub, qan damarları və sinir lifləri ilə zəngindir.

Dentin dişin kökündə, boyuncuğunda və tacında olur və sümük toxumasının bir növüdür. Dentin əsas maddədən və odontoblastların radial yerləşən zərif çıxıntılarından ibarətdir. Odontoblastların cismi özəyin üst qatını əmələ gətirir, çıxıntıları isə dentinə qida maddələri çatdıran borucuqların daxilində yerləşir. Dişin kökündə dentin borucuqları şaxələnir, tacda isə şaxələnmir. Dentinin əsas maddəsi kollogen lif dəstəsindən çoxlu kirəc saxlayan maddədən ibarətdir. Dentində kirəcləşmə qeyri-bərabər

gedir. Dentinin periferik sahəsində az kirəcləşmiş interqlobulyar boşluqlar olur, dişin tac hissəsində bu boşluqlar kök hissəsinə nisbətən geniş olur, kökdə isə çox və kiçik olur. Bu boşluqlar dişin qidalanmasında əsas rol oynayır. Dişin kök hissəsində dentini sement qat örtür. Bu qat kobud lifli birləşdirici toxumadan olub, alveolların sümüküstlüyündəki kapilyarlarla qidalanır. Sümüküstlüyünə sement qatı deşən liflər keçir.

Dişin tacında dentini dişin ən möhkəm hissəsi olan mina qatı örtür. Mina qatı öz aralarında möhkəm yapışdırıcı maddə ilə yapışmış mina prizmalarından ibarətdir. Mina prizmaları radial istiqamətdə yerləşir və bunların kirəcləşməsi qeyri-bərabər gedir. Mina qatı üstdən zərif kutikula ilə örtülüdür və dişin çeynəmə səthindən tez yeyilir. Dişin inkişafında epiteli və ağız boşluğu selikli qişasının xüsusi qatının mezenximası iştirak edir. Şəkil 38.

Dilin quruluşu

Dil yemi qəbul edib, yemin dadını təyin edir, gövşəmədə iştirak edir və yemin udulmasını təmin edir. Itlərdə dil bunlardan başqa, termorequlyasiya orqanıdır. Dilin əsasını eninəzolaqlı əzələ toxuması təşkil edir, əzələ lifləri 3 istiqamətdə bir-birinə perpendikulyar gedir. Dilin əzələ əsasında və selikli qişada tüpürcək vəziləri yerləşir. Bu vəzlər də quruluşuna görə mürəkkəb alveolyar, yaxud borulu alveolyar olub, hasil etdikləri sekret selikli, seroz və qarışıq olur. Dilin selikli qişası epitel və xüsusi qatlardan təşkil olunmuşdur. Epiteli qatı çoxqatlı yastı qat olub, dilin arxasında isə buynuzlaşmış epitel hüceyrələri yerləşir. Dilin selikli qişasında sapvari, göbələkvari, yarpaqvari və yastıqvari göbələklər olur.

Sapvari göbələklər, dilin arxasında yerləşir və mexaniki funksiya yerinə yetirir. Bu məməciklərin birləşdirici toxuma əsası sap, yaxud konus formasında olur. Bunların üstündə ikincili çıxıntılar var, bunların üstü çoxqatlı buynuzlaşan

epitel ilə örtülüdür. Sapvari məməciklər yırtıcı heyvanlarda çox olur.

Göbələkvari məməciklər dilin arxasında sapvari məməciklərin arasında yerləşir. Bunlar temperatur, dad qıcıqlarını qəbul edir və lamisə fnuksiyasını yerinə yetirir, üstü çoxqatlı yastı epitellə örtülüdür. Məməciyin yan səthlərində və onun epiteli qatında dad tumurcuqları yerləşir. Dad tumurcuqları atda, qaramalda az, davarlarda və donuzlarda çox, itdə daha çox olur. Dad tumurcuğu dad və istinad hüceyrələrindən təşkil olunmuşdur. Hüceyrənin apikal qütbündə mikroxovlar olur, bunlar hüceyrənin qıcığı qəbul edən səthi genişləndirir. İstinad hüceyrələri isə dad hüceyrələri ilə sinir lifləri arasında yerləşir. Dad tumurcuğundan oyanma sinir qurtaracağına, ordan sinir lifləri ilə dad analizatorunun mərkəzi şöbəsinə ötürülür.

Yarpağa bənzər məməciklər gövşəyən heyvanlarda olmur, digər heyvanlarda dil kökünün yanlarında olur. Burda epiteli nazik qat əmələ gətirir, epiteli hüceyrələri arasında dad tumurcuqları yerləşir.

Yastıgəbənər məməciklər dilin səthini örtən epitel qatından dairəvi çuxurla sərhədlənir. Bu məməciklərin yan səthində qrup şəklində dad tumurcuqları olur.

Dad soğanaqları ellips şəklində cisimciklər olub, əsası selikli qişanın birləşdirici toxumasında yerləşir, zirvəsi isə epitel səthində olan dad çuxuruna yönəlir. Cisimciyin daxilində qısa kanal olur, kanalın səthə çıxan ucu dad çuxurcuğu adlanır. Dad tumurcuqları uzunsov hüceyrələrdən ibarət olub, öz aralarında birləşərək limon paylarına oxşar paycıqlar əmələ gətirir. At və gövşəyənlərdə dad tumurcuğu ellips, itlərdə isə girdə şəkildə olur. Dil vəziləri epiteli qatı altında, dil əzələləri arasında yerləşir. Bunların bir qismi alveollu, digər qismi isə borulu-alveollu vəzlərdir, axarları yastığa bənzər və yarpağabənzər məməciklərin çuxurcuğuna açılır, sekresiyanın xassəsinə görə serozlu, selikli və qarışıq tipli vəzilərdir. Dad orqanı uzunsov epiteli hüceyrələrindən

ibarətdir. Burada 2 növ hüceyrə: istinad və örtük hüceyrə ayırd edilir, bu hüceyrələrin bir qismi analizatorun səthində, digər qismi isə orqanın mərkəzində yerləşir. Mərkəzi hüceyrələrin dad çuxurcuğuna baxan ucu tükcüklərə malikdir, bunlar dad hüceyrələri və ya dad reseptorları adlanır. Tükcüklərin qəbul etdiyi qıcıq sinir impulsuna çevrilərək sinir lifləri vasitəsilə mərkəzi sinir sistemində ötürülür. Dad analizatoru sinir hüceyrəsinin dendritləri ilə təchiz olunmuşdur, bu dendritlər üz sinirinin cizgili qanqlionun bipolyar neyronun dendriti olub, dad hüceyrələrini bürüyür. Analizatora gələn ikinci sinir lifi dil udlaq siniri ilə birlikdə gələn təbil teli daşlıq qanqlionun sinir hüceyrəsinin periferik çıxıntısıdır. Hər iki qanqlionun sinir hüceyrələrinin mərkəzi çıxıntısı uzunsov beyinin dad nüvəsi hüceyrələrində qurtarır. Uzunsov beyindəki dad nüvəsinin multipolyar sinir hüceyrələrindən çıxan neyrit görmə qabarına gedib çatır. Bu qabarın sinir hüceyrələrinin neyriti isə beyin qabığı dad mərkəzi ilə birləşir. Beləliklə, dad analizatoru uzunsov beyindəki görmə qabarı və beyin qabığındakı dad mərkəzi ilə 3 neyron zənciri əmələ gətirir.

Ağız suyu vəziləri.Ağız boşluğunda kiçik və onun divarında isə böyük ağız suyu vəziləri yerləşir. Kiçik ağız suyu vəziləri haqqında ayrı-ayrı orqanların quruluşunu təsvir edərkən məlumat verilmişdir. İri ağız suyu vəzilərinə qulaqaltı, çənəaltı və dilaltı vəzlər aiddir. Bunlar selikli, serozlu və ya qarışıq tipli sekret hasil edir.

Qulaqaltı vəz

Qulaqaltı vəz mürəkkəb alveolyar serozlu sekret hasil edən vəzdir. Vəzin üstünü birləşdirici toxumadan ibarət nazik kapsula örtür. Kapsuladan vəzin daxilinə keçən atmalar onu paycıqlara bölür, vəzin alveolları və sekresiya toplayan kanalları şaxələnməsinə görə budaqlı yarpaqlı ağacı xatırladır. Vəzin uc şöbələri alveollar formasındadır. Sekreti xaric edən kanal daxildən ikiqatlı prizmatik epitel, xaricdən

isə sıx birləşdirici toxuma ilə əhatə olunmuşdur. Bu kanalın vəz daxilində yerləşən iri şaxələri daxilədən birqatlı prizmatik epitel ilə, kiçik şaxələri isə kub şəkilli epiteli ilə örtülüdür. Kiçik kanalcıqların uc şöbələri sekretor alveollarla qurtarır. Alveolların divarında sekret hasil edən hüceyrələrin xaricində çox çıxıntılı mioepitelial hüceyrələr yerləşir. Bu hüceyrələrin çıxıntıları alveola ətrafında birləşərək tor əmələ gətirir.

Çənəaltı vəzi

Bu vəzi mürəkkəb borulu - alveollu quruluşa malik olmaqla tərkibi mürəkkəb olan sekret sintez edir. Bəzi alveollarının əksəriyyətinin divarını sekresiya ifraz edən müxtəlif epitel hüceyrələri örtür. Nəticədə, hüceyrələrin bir qismi serozlu, digər qismi selikli sekret hazırlayır. Qarışıq sekresiya hazırlayan alveolaya mikroskop altında baxdıqda selikli sekret hazırlayan hüceyrələrin kənarında serozlu sekresiya ifraz edən hüceyrələr ayıra şəklində yerləşir.

Çənəaltı vəzi də şaxələnməsinə və quruluşuna görə qulaqaltı vəzə oxşayır.

Dilaltı vəz

Dilaltı vəz şaxələnen borulu alveolyar vəzdir. At və donuzlarda bu vəzi qarışıq, it və gövşəyənlərdə isə vəzin bir hissəsi qarışıq, digər hissəsi isə selikli sekret hazırlayır.

Ağız suyu vəziləri mielinli və mielinsiz sinirlərlə innervasiya olunur, həmin sinirlər hərəki, sekretor və hissi sinir uclarına malikdir. Hərəki sinir ucları damarlarda, sekretor sinir ucları vəzin alveollarında, hissi sinirlər isə vəzin bütün elementlərində qurtarır.

Udlaq

Udlağın divarı selikli, əzələ və xarici qişalardan təşkil olunmuşdur. Udlağın ventral hissəsi çoxqatlı yastı epitel, dorsal hissəsi isə kirpikli epitelə örtülüdür. Selikli qişanın

bu şöbəsində qarışıq tipli vəzilər yerləşir. Selikli qişanın xüsusi qatı retikulyar toxumadan təşkil olunmaqla udlağın daxili fassiyasını əmələ gətirir.

Udlağın əzələ qişası eninə zolaqlı əzələ toxumasından olub, çoxlu elastiki liflərə malikdir.

Udlağın xarici qişası və ya adventisiya fibrozlu quruluşa malik olub, lövhələr əmələ gətirir və udlağın xarici fassiyasını təşkil edir.

Udlaq hissi və hərəki sinirlərlə innervasiya olunur. Hərəki sinirlər əzələ, hissi sinirlər isə selikli qişada səpələnmişdir.

Yem borusu

Yem borusu divarı daxildən selikli, ortadan əzələ, xaricdən adventisiya və ya seroz qişadan təşkil olunmuşdur. Selikli qişa entoderma qatından əsasını götürür. Selikli qişa histoloji quruluşuna görə 4 qatdan: epitel qatı, xüsusi qat, əzələ qatı və selikaltı qatdan ibarətdir.

Epitel qatı çoxqatlı yastı epitel toxumasından əmələ gəlmişdir. Xüsusi qat boş birləşdirici toxumadan olub, epitel qatının altına soxulan məməciklər verir. Selikli qişanın əzələ qatı sayə əzələ toxumasından olub boylama istiqamətdə yerləşən əzələ dəstələrindən təşkil olunmuşdur. Yem borusunun kranial hissəsində bu qat olmur.

Selik altı qat boş birləşdirici toxumadan olub, borulu alveolalı vəzilərə malikdir.

Əzələ qişası daxili dairəvi və xarici boylama qatlardan ibarətdir. Bu qişa atlarda, gövşəyənlərdə, yırtıcılarda və dovşanlarda 3 qatdan ibarətdir. Yem borusunun başlanğıc hissəsində əzələ qişası eninə zolaqlı əzələ toxumasından, döş və qarın hissəsində isə sayə əzələ toxumasından əmələ gəlmişdir. Atda və pişikdə yem borusu mədəyə yaxın 1/3 hissəsinə kimi eninə zolaqlı əzələ toxumasından ibarətdir. İtdə və gövşəyənlərdə yem borusu boyunca eninə zolaqlı əzələ toxumasından olan əzələ qişası yerləşir. Xarici qişa

yem borusunun boyun şöbəsində lifli birləşdirici toxumadan təşkil olunduğu üçün adventisiya, qalan hissələrdə xarici qişanın üstü mezoteli ilə örtüldüyü üçün seroz qişa adlanır. Yem borusu döş aortası və qarın arteriyasının şaxələri ilə qidalanır, azan və simpatik sinirlərin əmələ gətirdiyi yem borusu kələfi ilə innervasiya olunur. Şəkil 39.

Mədə

Mədə bir kameralı və çox kameralı olur. Bir kameralı mədə atda, itlərdə və donuzlarda olur. Gövşəyən heyvanlarda mədə 4 kameralı, dəvədə isə 3 kameralı olur. Mədə sekretor, endokrin funksiyaları yerinə yetirir. Mədə divarında olan vəzlər pepsin, ximozin, lipaza, xlorid turşusu və selik ifraz edir, pepsinin təsiri ilə zülallar peptonlara və albumozlara parçalanır. Bu ferment öz təsirini xlorid turşusu olanda yerinə yetirir.

Lipaza az miqdarda olub, yağları parçalayır.

Ximozin körpə heyvanlarda olub, südü laxtalandırır, selik mədənin selikli qişasının üstünü örtərək onu xlorid turşusunun təsirindən qoruyur. Mədə divarında onu mədə şirəsindən qoruyan antipepsin adlanan maddə ifraz olunur.

Mədənin endokrin funksiyası nəticəsində qastrin, histamin, serotonin, mutilin və enteroqlükaqon sintez olunur. Bu maddələr həzm traktının bütün şöbələrinin hərəkət funksiyasına, vəzi hüceyrələrinin fəallığına tənzim edici və ya tormozlayıcı təsir göstərir.

Mədənin divarı selikli, əzələ və seroz qişalardan təşkil olunmuşdur. Selikli qişa epiteli, xüsusi və selikaltı qatlardan ibarətdir. Şəkil 40.

Epiteli qatı birqatlı prizmatik sekretor epitel hüceyrələrindən əmələ gəlmişdir. Bu hüceyrələrin arasında selik əmələ gətirən qədəhəbənzer hüceyrələr olur. Epitel hüceyrələri xüsusi qata girərək mədə vəzilərini əmələ gətirir.

Xüsusi qat boş birləşdirici toxumadan təşkil olunmuşdur, bəzi şöbələrində bu qatda az miqdarda

retikulyar toxuma olur. Donuzlarda bu qat leykositlərlə zəngindir. Selikli qişanın əzələ qatı saya əzələ toxumasından olub, daxili dairəvi, xarici boylama istiqamətlərdə yerləşir.

Selikaltı qat qalın olub, boş birləşdirici toxumadan təşkil olunmuşdur, qan, limfa damarlarına və sinir toruna malikdir. Donuzlarda mədənin kor kisə şöbəsinin divarında selikaltı qatda limfa düyüncükləri olur.

Əzələ qişası saya əzələ toxumasından olub, xarici boylama, orta dairəvi və daxili çəp əzələ qatlarından təşkil olunmuşdur. Çəp əzələ qatının lifləri mədənin kardial hissəsində çox qalıdır.

Seroz qişa xaricdən mezoteli ilə örtülüdür. Mezotelinin altında nazik boş birləşdirici toxuma qatı yerləşir. Bu toxumada elastiki liflər və az miqdarda piy hüceyrələri olur.

Mədə divarı vəziləri fundal, pilorik və kardial vəzilərlə ayrılır. Fundal vəzilər mədənin dibində yerləşməklə onun çox hissəsini əhatə edir, quruluşuna görə şaxələnən borulu vəzilər olub, mədə çuxurlarına açılır. Vəzin cismində 4 növ hüceyrə sekretor, bürüyücü, selik hasil edən və endokrin hüceyrələr yerləşir. Sekretor hüceyrələr kub, prizma formasında olub, pepsinogeni hasil edir. Bürüyücü hüceyrələr əsas hüceyrələrin arasında yerləşməklə bunlardan miqdarca az olur, xloridlərlə zəngin sekret hasil edir. Bu sekretdən pepsinogeni pepsinə çevirən xlorid turşusu yaranır.

Endokrin hüceyrələr 3 növə ayrılır. Birinci növ hüceyrələr mədə vəzilərini cismində və dibində əsas hüceyrələr arasında yerləşərək çox olur, serotonin və melatonin ifraz edir. Serotonin həzm fermentləri sekresiyasını, selik ifrazını və həzm üzvlərinin hərəkəti fəallığını tənzim edir. Melatonin isə gecənin gündüz ilə əvəz olunması ilə əlaqədar fizioloji dəyişiklikləri nizamlayır. İkinci növ hüceyrələr qastrin hasil edir, bu hüceyrələr pilorik və kardial vəzilərini cismində dibində və bəzən boyuncuğunda yerləşir. Həmin hüceyrələr enkefalinlər və qastrin ifraz edir. Qastrin, pepsinogen və xlorid turşusu

sekresiyasını, eləcə də mədə motorikasını tənzim edir, nisbətən az miqdarda P, D, D₁, P₁ hüceyrələri bombəzin hasil edir. Bu maddələr xlorid turşusu mədəaltı vəzi şirəsi ifrazını və öd kisəsi sayə əzələsinin yığılmasını gücləndirir.

D və D₁ hüceyrələri əsasən pilorik vəzilərdə olur. D hüceyrələri somatostatın hasil edir, bu maddə zülal sintezinə zəiflədici və ya dayandırıcı təsir göstərir.

D₁ hüceyrələri vazointesinal peptid hasil edir, bu maddə isə damarları gənəldir, arterial təzyiqi aşağı salır və mədəaltı vəzin şirə ifrazını tənzim edir. A-hüceyrələri mədəaltı vəzin eyni adlı hüceyrələri kimi qlükaqon hasil edir. Pilorik vəzilər mədənin bağırsağa yaxın hissəsində yerləşir, şaxələnən borulu alveolyar quruluşa malik olub, selik və az miqdarda pepsin hasil edir. Kardial vəzilər mədənin yem borusuna açılan şöbəsində yerləşir, axarları çox uzun, cismi çox qısa olur. Bu vəzilərin miqdarı az olur və seyrək yerləşir. Bu vəzilərin hüceyrələri nişastaya təsir göstərən amilolitik ferment hazırlayır. Mədənin qan damarları selikaltı qatda geniş qan damar toru yaradır, bu tordən ayrılan şaxələr mədənin selikli qişasını, vəziləri, əzələ və seroz qişaları qidalandırır. Mədə azan sinir və günəş kələfi ilə innervasiya olunur.

Çox kameralı mədə.

Çox kameralı mədə 4 şöbəyə bölünür. İşkənbə, torcuq, kitabça və şırdan. Şırdan əsas mədə rolunu oynayır. Qalanı isə mədə önləri adlanır. Mədə önlərində yem mexaniki və bioloji işləmədən keçdikdən sonra şırdana keçir. Mədə önlərində selikli qişanın üstünü çoxqatlı yastı, buynuzlaşan epitel örtür. Lakin epiteli qatı vəzi əmələ gətirmir, parlaq qat olmur. Epitel hüceyrələri arasında isə yarıqlar olur.

İşkənbənin divarı selikli, əzələ və seroz qişalardan təşkil olunmuşdur. Selikli qişanın səthi çox qatlı yastı epiteli ilə örtülərək, müxtəlif böyüklükdə və formada məməciklərə malikdir. Selikli qişanın xüsusi qatı elastiki liflərlə zəngin

olub, güclü inkişaf etmişdir, epiteli qata doğru uzanıb, məməciklərin əsasını təşkil edir.

Selikli qişanın əzələ qatı zəif inkişaf etdiyi üçün əzələ dəstələri formasında görünür. Selikaltı qat qalın olmaqla boş birləşdirici toxumadan ibarətdir, əzələ qişası sayə əzələ toxumasından olub, daxili dairəvi və xarici boylama əzələ qatlarından ibarətdir. Daxili dairəvi qat güclü inkişaf edərək, işkənbə arakəsməsinə keçir. Seroz qişa boş birləşdirici toxumadan olub, qan damarları və sinirlərlə zəngindir və işkənbənin şırımında bu qişa daha qalın olmaqla piy **toxuması** da olur.

Torcuğun divarı da digər boşluqlu orqanların divarı kimi 3 qişadan təşkil olunmuşdur. Selikli qişanın üstünü çoxqatlı yastı buynuzlaşmış epiteli örtür. Selikli qişanın səthində bir-birilə kəşşən çoxlu arakəsmələr olur, arakəsmələrin bir-biri ilə kəşşməsi nəticəsində çoxbucaqlı gözcüklər yaranır.

Torcuğun arakəsmələri üzərində xırda tikanabənzər üstü güclü buynuzlaşmış çıxıntılar olur. Arakəsmələrin daxilində selikli qişanın əzələ qatını təşkil edən sayə əzələ dəstələri yerləşir, arakəsmələrin kəşşədiyi yerdə əzələ qatı qalın olur. Xırda arakəsmələrdə selikli qişanın əzələ qatı olmur. Torcuğun əzələ qişası daxili dairəvi və xarici boylama qatlardan ibarətdir. Əzələ qişasının bir qismi yem borusunun əzələ qişası ilə, digər qismi isə yem borusu şırımı əzələləri ilə möhkəm birləşmiş olur. Yem borusu şırımının quruluşu torcuğun quruluşuna oxşar olub, selikli qişanın əzələ qatı kitabçaya yaxın çox qalındır. Yem borusu şırımının dibində sayə əzələdən təşkil olunmuş daxilə yerləşən köndələn əzələ qatı olur.

Kitabçanın divarı 3 qişadan təşkil olunmuşdur. Selikli qişa kitabça vərəqlərinə oxşar uzununa qatlar əmələ gətirir. Kitabça vərəqlərinin üzəri çoxqatlı yastı epiteli ilə örtülüdür. Epitelin səthi hüceyrələri güclü buynuzlaşmışdır. Selikli qişanın xüsusi qatı epitel daxilinə uzanaraq məməciklər əmələ gətirir. Buna görə də vərəqlərin səthi tikanabənzər

məməciklərlə örtülüdür. Selikli qişanın əzələ qatı vərəqlərin daxilinə keçib, uzununa düzülür, kitabçanın vərəqləri iri, orta və kiçik ölçüdə olub, bir-birinin arxasınca düzülür. Vərəqlərin daxilində əzələ toxuması 3 qat təşkil edir. Bunlarda 2 qat yanlarda, bir qat isə mərkəzdə yerləşir. Yanlardakı əzələ qatı başlanğıcını selikli qişanın əzələ qatından, mərkəzdə yerləşən qalın əzələ qatı isə başlanğıcını əzələ qişasının dairəvi qatından götürür, vərəqlərin əsas hissəsində orta əzələ qatı qalın olur və vərəqlərin hərəkətində əsas rol oynayır. Kitabçanın əzələ qişası xarici nazik boylama və daxili dairəvi qalın əzələ qatlarından təşkil olunmuşdur, seroz qişa isə digər mədə önlərində olduğu kimidir.

Şırdanın quruluşu vəzili mədənin quruluşuna uyğun gəlir. Şırdanda da kardial, fundal və pilorik vəzilər olur. Fundal vəzilərin cismi qısa, boynu uzundur. Pilorik vəzilər nisbətən uzun olur, əzələ qişası pilorik istiqamətdə nazikləşir, şırdanın əzələ qişasında daxili dairəvi, xarici boylama əzələ qatları olur, çəp əzələ qatı isə olmur.

Quşların mədəsi

Quşların mədəsi vəzili və əzələli şöbədən ibarətdir. Bunlar bir-birindən qısa aralıq vasitəsilə ayrılır.

Vəzili mədə həzm borusunun genişlənmiş hissəsidir. Onun sekret ifraz edən səthi selikli qişanın büküşləri və çuxurları hesabına artır. Vəzili mədədə yem fermentlərlə islanır, sonra əzələli mədəyə ötürülür.

Əzləli mədədə yemin sürtülüb üyüdülməsi və kimyəvi həzm prosesi gedir. Vəzili mədənin divarı selikli, əzələ və seroz qişalardan təşkil olunmuşdur. Selikli qişanın səthi bir qatlı, prizmatik, selik hasil edən epitel hüceyrələri ilə örtülüdür. Quşların mədəsində mədə çuxuru xüsusi qabarmalara açılır. Bu qabarmalar 4 mm dərinliyə malik vəz kisəcikləridir. Selikli qişanın epiteli qatı əlavə boru şəkilli vəzilər əmələ gətirir. Bu vəzilərin bir qismi vəz kisəciyinin

ağzında yerləşir və bunlar səthi vəzilər adlanır, kisəciyin dərinliyində birləşdirici toxuma daxilinə uzanan epiteli toxuması boru şəkilli dərin vəzilər əmələ gətirir. Selikli qişanın xüsusi qatı birləşdirici toxumadan olub, qan damarları ilə zəngindir və limfositlərə malikdir.

Xüsusi qatda boylama əzələ dəstələri olur, vəz kisəciklərinin arasında xüsusi qat paycıqara toxuma kimi yerləşir. Əzələ qişası daxili boylama və xarici dairəvi qat şəklində yerləşərək, saya əzələ toxumasından təşkil olunmuşdur. Seroz qişa digər həzm orqanlarında olduğu kimidir.

Əzələli mədənin divarı selikli, əzələ və seroz qişalardan təşkil olunmuşdur. Selikli qişanın səthi kubşəkilli epitel ilə örtülüdür. Epiteli qatı sadə borulu vəzilər şəklində basıqlıqlar əmələ gətirir. Bu vəzilərin dib hissəsi geniş olur, ifraz etdiyi sekresiya selikli qişanın səthində bərkilərək buynuz qata çevrilir. Buynuz qat zülal təbiətli olub, dərinin epitelisindəki buynuz maddədən fərqlənir. Mədənin selikli qişasının üstünü örtən buynuz qatın səthi hamar deyil və yemin sürtülüb üyüdülməsini təmin edir. Selikli qişanın xüsusi qatı birləşdirici toxumadan olub, mədə vəziləri arasında yerləşir.

Selikli qişada əzələ qatı olmur, selikaltı qat sıx birləşdirici toxumadan olub, əzələ qişasının daxili vətərini təşkil edir. Əzələ qişası möhkəm və güclü inkişaf edib, saya əzələ dəstələrindən ibarətdir. Əzələ lifləri arasında selikli qişanın vətər qatına çevrilmiş ara birləşdirici toxuma qatı yerləşir. Seroz qişa başqa həzm orqanlarında olduğu kimi eyni quruluşa malikdir.

Nazik bağırsaq

Nazik bağırsaqda həzm prosesi başa çatır, qida maddələri qan və limfa yatağına sorulur. Bu funksiyanın yerinə yetirilməsi üçün nazik bağırsaq həzm fermentləri ifraz edən vəzilərə, sorucu orqan olan xovlara və möhtəviyyatı növbəti şöbəyə ötürən əzələ qişasına malikdir.

Rüşeymdə ilk bağırsağ borusu ventrala doğru bükülərək V rəqəmi şəklini alıb bağırsağ ilgəyinə çevrilir, gələcəkdə mədənin dönməsi zamanı yerini dəyişərək onun sağ tərəfindəki çıxış hissəsindən nazik bağırsağ başlanır.

Nazik bağırsağın başlanğıc hissəsindən 12 barmaq bağırsağ əmələ gəlir, inkişaf etdikcə qalxan dirsəkdən gələcəkdə kor bağırsağ, enən dirsəkdən isə yoğun bağırsağ inkişaf edir. Nazik bağırsağın divarı selikli, əzələ və seroz qişalardan təşkil olunmuşdur. Selikli qişada onun səthini iki dəfə artıran dairəvi qırışlar olur. Bunlardan başqa, selikli qişanın üzərində məxməri xatırladan xovlar olur. Selikli qişa epiteli, selikaltı, xüsusi və əzələ qatlarından təşkil olunmuşdur. Epiteli qatı aralarda tək-tək selik ifraz edən qədəhvari hüceyrələrin yerləşdiyi prizmatik hüceyrələrdən ibarətdir. Hər bir prizmatik epitelin apikal səthində 3000 qədər mikrosov olur. Mikrosovlar selikli qişanın sorucu səthini 30 dəfə artırır. Mikrosovlarda mukopolisaxaridlərə təsir edən fermentlər olur. Bu saxaridlər bağırsaqdan orqanizmə mikrobların keçməsinə imkan vermir. Bağırsaqda yağ damlası lipaza fermentinin təsiri ilə qliserin və yağ turşusuna parçalanır. Bunlar xolesterin və xolinesterazanın təsiri ilə həll olunaraq, epiteli hüceyrələrinə keçir. Hüceyrə daxilində lövhəli kompleks və mitoxondrilərin iştirakı ilə parçalanmış yağın aralıq məhsullarından yenidən neytral yağ sintez olunur.

Selikli qişanın epiteli hüceyrələri xovların arası ilə bağırsağ divarına uzanaraq sadə, bəzən də şaxələnmiş bağırsağ vəziləri əmələ gətirir. Bu vəzlər xovların altında selikli qişanın xüsusi qatında yerləşir. Yırtıcılarda həmin vəzlər düz, at və gövşəyənlərdə qıvrımlı, donuzda isə güclü qıvrımlı olur. Vəzin dib hissəsində iri ölçülü enterosit – pannot hüceyrələri yerləşir. Belə hüceyrələr donuz və gəmiricilərdə olur, enterositlərin hasil etdiyi erepsin fermenti polipeptidləri amin turşularına parçalayır, bağırsağ vəzilərində yerləşən argentofil hüceyrələr isə mərkəzi sinir

sistemi sinapslarının fəaliyyətinə təsir edən enteroserotonin hazırlayır.

12 barmaq bağırsağın selikli qişasında bağırsaq vəzilərindən başqa, borulu alveolyar (gövşəyənlərdə ancaq borulu) Brunner vəziləri də yerləşir. Bu vəzilərin axarları selikaltı qatdan keçib əzələ qatını deşərək bağırsaq vəzilərinin dibinə açılır.

Mədə-bağırsaq enteroxromofinlərindən, bağırsaqlarda F, S, A, J, Q, D və D₁ tip hüceyrələr olur. F, S hüceyrələr çox olub, serotonin, mutilin və P maddəsi hasil edir. A hüceyrələr miqdarca az olub, enteroqlükaqon hasil edir. S hüceyrələr sekretin, J hüceyrələri xolisistokinin, Q hüceyrələri gastrin, D və D₁ hüceyrələri isə fəal peptidlər hasil edir.

Selikli qişanın xüsusi qatı retikulyar və boş birləşdirici toxumadan təşkil olunmuşdur. Bu qatla makrofaglar, plazmatik hüceyrələr, limfositlər və tək-tək limfa folikulları yerləşir.

Selikli qişanın əzələ qatı saya əzələ toxumasından olub, daxili dairəvi, xarici boylama qatları əmələ gətirir. Qalan qişalar və selikaltı qat mədə divarında olduğu kimidir.

Nazik bağırsağın divarını qidalandıran arteryia 3 əsas kapilyar tor əmələ gətirir. Bunlardan biri seroz qişadakı qan damar toru olub, bu tor seroz qişanı və əzələ qişasınının bir hissəsini qidalandırır. Digər qan damar toru əzələ qatları arasında yerləşib, hər iki əzələ qatını qidalandırır. 3-cü kapilyar tor, selikaltı qatda yerləşir, selikli qişa vəziləri, xovları və əzələ qişasınının bir hissəsini qidalandırır. Xovların hər birinə daxil olan arterial şaxə onun ucuna qədər uzanıb, orada şaxələnir, qan burdan venullalara toplanır. Vena damarları xüsusi qatda və selikaltı qatda kələf əmələ gətirir.

Bağırsaq xovları selikaltı qişa səthində uzun çıxıntı şəklində yerləşir. Xovlar və selikli qişanın yerdə qalan hissəsinin üzəri birqatlı slindr şəkilli epitel ilə örtülür. Slindrəbənzər epitel hüceyrələri arasında selik ifraz edən

qədəhəbənzər hüceyrələr vardır. Xovların əsasını birləşdirici toxuma təşkil etmişdir. Xovların daxilində limfa cibcikləri olur. Limfa cibciklərinin daxili səthi endotel ilə örtülmüşdür. Bağırsağ səthini örtən epitel ilə limfa cibcikləri arasında qan damarları və sayə əzələ hüceyrələri olur. Bağırsağ xovları parçalanmış qida maddələrinin sorulması prosesində yaxından iştirak edir. Belə ki, yağlar limfa cibciklərinə, zülallar və karbohidratlar isə qan damarlarına sorulur. Limfa cibcikləri ətrafındakı əzələ hüceyrələri yığılaraq onları sıxır və nəticədə sorulub oraya toplanmış yağlar limfa cibciklərindən selikaltı qatda olan limfa cibciklərinə keçir. Xovların uzunluğu ayrı-ayrı heyvan növlərində eyni deyildir. Ən uzun xov yırtıcı heyvanlarda, nisbətən qısa xovlar gövşəyənlərdə olur. Qoyunlarda bağırsağ xovları enlidir. Şəkil 41.

Yoğun bağırsağ

Yoğun bağırsağda ximusda olan su çox sürətlə sorulur, kal kütləsi formalaşır, **bağırsağ çoxlu selik ifraz** edir, selik bağırsağ möhtəviyyatının hərəkətini asanlaşdırır, selikli qişə vasitəsilə K, Mg, fosfatlar və ağır metal duzları xaric olunur, K və B vitaminləri isə sintez olunur. Infuzorların iştirakı ilə sellüloza həzm olunur. Yoğun bağırsağ kor, çənbər və düz bağırsaqlara ayrılır. Bunların divarı selikli, əzələ və seroz qişalardan təşkil olunmuşdur. Seroz və əzələ qişaları nazik bağırsağda olduğu kimidir. Nazik bağırsağdan fərqli olaraq, yoğun bağırsağın selikli qişasında aşağıdakı fərqlər mövcuddur.

1. Selikli qişada xovlar olmur, çixıntılardakı haşiyəli epiteli suyun sorulmasına xidmət edir.
2. Selikli qişanın xüsusi qatında və selikaltı qatda vəzilər olmur.
3. Bağırsağ epitelisinin sərbəst qütübündə olan haşiyə görünür.
4. Yoğun bağırsağda qədəhəbənzər hüceyrələr və limfa

düyüncükləri çoxdur.

5. Xovlar və vəzilər olmadığı üçün yoğun bağırsaqda yerləşən qan damarları və sinirlər zəif inkişaf etmişdir.

6. Yoğun bağırsaqda zolaqlar olan heyvanlarda boylama əzələ qatı çox qalındır.

Düz bağırsaq

Düz bağırsaq divarında limfa düyüncükləri çoxdur, elastiki liflərlə zəngindir, selikli qişanın üzərini örtən prizmatik epitel anus şöbəsində çoxqatlı yastı epitellə əvəz olunur.

Donuzlarda anusun divarında selik ifraz edən vəzilər yerləşir, bunlar anus kənarı vəzilər adlanır, yırtıcılarda bu vəzilərdən əlavə piy vəzilərinə oxşar vəzilər də olur.

Mədəaltı vəzi

Mədəaltı vəz mürəkkəb alveolalı qarışıq tipli vəzdir. Bu vəzin 97%-ni şirə hazırlayan ekzokrin hissədən, 3%- isə hormon hazırlayan endokrin hissədən ibarətdir. Vəz 12 barmaq bağırsağın dorsal divarında yerləşən dorsal və ventral mayalardan inkişaf edir. İnkişafın sonrakı dövründə paycılarda vəz alveolları və alveolalar arasında qalan dəyişilməmiş hüceyrələrdən endokrin (Langers Hans) adacıqları əmələ gəlir.

Vəzin sekret çıxaran kanalı selikli, əzələ və seroz qişalardan ibarətdir. Selikli qişa uzununa qatlar əmələ gətirərək, üstü bir qatlı prizmatik epitellə örtülüdür. Əzələ qişası dairəvi saya əzələ dəstələrindən təşkil olunmuşdur. Seroz qişa digər orqanlarda olduğu kimidir. Sekreti çıxaran axar vəzin cisminə yaxınlaşdıqca nazildir, onun divarında xarici qatlar itir, yalnız epiteli qatı qalır və ucu alveolaya çatır. Alveolanın divarında konus formalı ferment hazırlayan sekretor hüceyrələr yerləşir. Bu hüceyrələrin hazırladığı fermentlər karbohidrat, yağ və zülalların həzm olunmasında mühüm rol oynayır. Vəzin üzərini örtən kapsula

parenximanın daxilinə keçərək, onu paycılara bölür. Paycıqların parenximasında kapilyar toru ilə əhatə olunmuş endokrin hissə yerləşir. Bu hissənin hüceyrələri A, V, D, D₁ və P P hüceyrələrə ayrılır.

A- hüceyrələr adacığın kənarında yerləşir, bütün hüceyrələrin 20-25%-ni təşkil edir və toxumalarda karbohidratların parçalanaraq qana keçməsinə tənzim edən qlükogon hormonunu hasil edir.

V- hüceyrələr adacığın mərkəzində yerləşir, bütün hüceyrələrin 70-75%-ni təşkil edir və qlükozanın toxumalarda qlükogen halında toplanmasını tənzim edən insulin hormonunu hasil edir. İnsulin çatışmadıqda şəkər xəstəliyi baş verir.

D- hüceyrələr armudvari, bəzən də ulduzvari olub, adacığın kənarında yerləşir, adacığın ümumi hüceyrə kütləsinin 5-10%-ni təşkil edir, insulin və qlükogon ifrazını ləngidən somostatın hormonunu hasil edir.

D₁ –hüceyrələr az olub, qan təzyiqini aşağı salan şirə və hormon ifrazını tənzim edən vazointesinal peptidlər hazırlayır.

PP –hüceyrələr adacığın kənar hissəsində yerləşir, miqdarı ümumi hüceyrə kütləsinin 2-5%-ni təşkil edir. mədə və mədəaltı vəzin şirələrinin ifrazını tənzim edən polipeptidlər hasil edir.

Mədəaltı vəz simpatik və azan sinirlərlə innervasiya olunur. Vəzin sekretor fəaliyyətini azan sinir, damarları isə simpatik sinir şaxələri idarə edir. Endokrin hissədə sinusoid tipə məxsus kapilyarlar qərribə tor əmələ gətirir. Adacığın özünəməxsus sinir lifi var və bu da adacığın ətrafında kələf əmələ gətirir, adacıq sinir kələfindən çıxan sinir şaxəsi damarın endotelisinə və endokrin hüceyrələrə uzanıb çatır. Şəkil 42.

Qaraciyər

Qaraciyər mürəkkəb borulu vəzdir. Bu orqan çoxlu

funksiyalar yerinə yetirdiyi üçün orqanizmin mərkəzi laboratoriyası adlanır. Qaraciyər yağların həzm olunmasında iştirak edən öd hasil edir, ammonyakı sidik cövhərinə çevirir, qan plazmasının zülallarını sintez edir, eritrositlərin parçalanma məhsullarını öd piqmentlərinə çevirir, qanla daxil olan karbohidratları glükogenə çevirir, mühafizə vəzifəsini yerinə yetirir, rüşeym dövründə qan yaradır, bağırsaqdan qana sorulmuş zəhərli maddələri zərərsizləşdirir, orqanizmdə olan qanın 20%-ni depo halında toplayır, endokrin funksiyaları yerinə yetirir, yağlar, karbohidratlar və zülallar mübadiləsində iştirak edir. Bütün bu funksiyaları yerinə yetirən qaraciyər hüceyrələri bir tərəfdən sinusoid tipli qan kapilyarı ilə, digər tərəfdən öd toplayıcı kapilyarla əlaqəyə girir.

Qaraciyərin üstünü sıx birləşdirici toxumadan olan kapsula örtür. Kapsula orqanın daxilinə keçərək atmalar verir və orqanı paycıqlara bölür. Paycıqlar bir-birindən paycıqara qan damarı və öd toplayıcı kanalcıqlarla sərhədlənir. Paycıqlar çoxbucaqlı formada olub, ölçüsü 0,5-1mm-dir. Paycıqın hüceyrələri ardıcıl olaraq cərgəyə düzülür, nəticədə radial yerləşmiş hüceyrə atmaları əmələ gəlir. Bu hüceyrə atmaları tirlər adlanır, tirlər şaxələnərək tor əmələ gətirir, tirlərin arasında qalan sahədə sinusoid kapilyarlar yerləşir. Paycıqın mərkəzində mərkəzi vena yerləşir, qan kapilyarlardan axaraq mərkəzi venaya toplanır. Qaraciyər hüceyrələri çoxbucaqlı formada olub əksərən 2 nüvəlidir. Hepatositlərdə bəzi maddələr əlavələr şəklində toplanır, qaraciyərin tirlərini əmələ gətirən hüceyrələrin 2 səthi olur. 1-ci səth qan kapilyarına, 2-ci səth isə öd kapilyarına baxır. Bu kapilyarların endoteli qatı ilə hepatosit arasında 0,2-1 mk enində yarıq olur. Bu isə sinusoid ətrafı sahə adlanır. Hüceyrənin həmin sahəyə baxan səthində mikroxovcuqlar olur. Hepatositlərin digər səthi 2 qonşu hüceyrə tirləri arasında yerləşir. Bunların arasındakı şırım öd kapilyarı adlanır. Öd kapilyarlarına ifraz olunmuş öd qan axınının

əksinə olaraq mərkəzdən paycığın kənarına doğru axır. Öd paycıqara sahədə yerləşən öd axarlarına toplanır, paycıqların daxilində retikulyar liflərdən təşkil olunmuş tor yerləşir.

Qaraciyərin fizioloji və reperatif bərpa olunması hüceyrələrin mitoz bölünməsi yolu ilə gedir. Qaraciyərə qan qaraciyər arteriyası və qapı venası ilə daxil olur. Qapı venası mədə və bağırsaqlardan sorulmuş zərərli maddələri qaraciyərə gətirir. Arteriya isə qaraciyər toxumasını oksigenlə təmin edir. bu iki damarın kapilyar şaxələri birləşir, ümumi qaraciyər qan damar torunu əmələ gətirir. Qaraciyərdən qan qaraciyər venası ilə geri qayıdır. Qapı venası qaraciyərin qapısından daxil olur və ayrı-ayrı paylara şaxələr verir, bu şaxələr paycıqara venalara şaxələnin, bunların şaxələri isə yenidən xırda şaxələrə ayrılır. Sonuncu şaxələr paycığın hüceyrə atmaları arasına gedərək, paycığın mərkəzində bir yerə toplanır və mərkəzi venanı əmələ gətirir. Beləliklə, qaraciyər paycığında qan paycığın kənarından mərkəzinə doğru axır. Mərkəzi vena paycığın əsasına doğru gedərək, oradan keçən böyük toplayıcı venalara açılır. Toplayıcı venalar birləşərək qaraciyər venasını əmələ gətirir.

Qaraciyər arteriyası da onun qapı hissəsindən daxil olur, qapı venası kimi şaxələnir, paycıqara arteriyalar əmələ gətirir, bu arteriyaların şaxələri paycığın kənarında vena kapilyarları ilə birləşir. Nəticədə arterial qan venoz qana qarışır və axıb mərkəzi venaya tökülür.

Öd axarları paycıqların arasında yerləşir, divarının daxili səthi birqatlı kubvari epitel ilə örtülüdür, öd axarlarının mənfəzi böyüdükcə kub şəkilli epitel prizma şəklində alır, onun arxasında yerləşən birləşdirici toxuma qatı qalınlaşır, iri diametrlə ödə axarlarının divarında sayə əzələlərdən ibarət dairəvi əzələ qatı olur. Şəkil 43.

Öd kisəsinin divarı selikli, əzələ və seroz qişalardan təşkil olunmuşdur. Selikli qişa çoxlu xırda büküşlər əmələ gətirir, səthi bir qatlı prizma şəkilli epitel ilə örtülüdür. Gövşəyən heyvanlarda öd kisəsinin selikli qişasının üstünü

örtən epiteli hüceyrələri arasında selik hasil edən qədəhəbənzər hüceyrələr yerləşir, eyni zamanda bu qışada selik və serozlu sekresiya hasil edən çoxlu borulu vəzlər olur. Epitel qatı altında limfa düyüncükləri müşahidə edilir. Əzələ qışasında dairəvi əzələ qatı güclü inkişaf etmişdir. Tək dırnaqlı heyvanlarda öd kisəsi olmur və öd axarları çoxlu boylama qırıqlara malikdir.

Qaraciyərə sinirlər onun damarları ilə yanaşı qapı hissəsindən və kapsula altında yerləşən sinir kələfindən daxil olur. Sinir liflərinin əksəriyyəti paycıqara toxumada yerləşir. Müəyyən hissəsi paycığa daxil olur.

Qaraciyər sinirləri 3 növdür. 1-ci növ sekretor sinir lifləri olub, paycıqların daxilində hüceyrə tirləri üzərində qurtarır və hepatositlərin sekretor fəaliyyətini tənzim edir. 2-ci növ sinirlər hissi sinirlər olub, paycıqara birləşdirici toxumada, qan damarlarının səthində və paycıq daxilində yerləşməklə, ucları kapilyarlarda və hepatositlərdə qurtarır. Damarların hərəki sinir liflərini, yəni 3-cü növ sinir liflərini simpatik sinir şaxəsi təşkil edir.

Öd kisəsi divarındakı qanqlilərlə və müxtəlif sinir ucları ilə innervasiya olunur.

Periton

Periton qarın boşluğunu örtən seroz qışadır. Onun üstünü örtən mezoteli hüceyrələrinin ifraz etdiyi maye sürüşkənlik yaradaraq qarın boşluğunda yerləşən orqanların hərəkətini asanlaşdırır. Eyni zamanda mühafizə funksiyasını yerinə yetirməklə maddələr mübadiləsində iştirak edir. Mezoteli hüceyrələri peritondan qoparaq faqositlərə çevrilir. Peritonun əsasını birləşdirici toxuma təşkil edir. Peritonun divarı 6 qatdan ibarətdir: mezoteli, bazal zar, səthi kollogen, lifli qat, səthi diffuz elastik tor qat, dərin boylama elastik tor qat və dərin xəlbirəbənzər kollagen-elastik liflər qatı.

Müsariqə iki periton vərəqəsindən təşkil olunmuşdur. Onun hər bir vərəqi 7 qatdan ibarətdir. Burda peritonun

qatlarından əlavə orta elastiki qat da mövcuddur. Peritonun birləşdirici toxuma əsasında mielinli və mielinsiz sinir liflərinin əmələ gətirdiyi 2 sinir kəməfi yerləşir. Bunlardan biri kollogen elastiki liflər qatında, digəri isə səthi kollogen liflər qatında yerləşir. Göstərilən sinir kəməflərinin ucları peritonun bütün qatlarını innervasiya edir.

FƏSİL 12. SİDİK-CİNSİYYƏT SİSTEMİ

Sidik ayıran orqanlara böyrəklər, sidik axarları, sidik kisəsi və sidik buraxıcı kanal aiddir. Bu orqanlar orqanizmdən maddələr mübadiləsinin son məhsullarının xaric olunmasını təmin edir və orqanizmdə su-duz mübadiləsini tənzim edir. Böyrəklər qana, qan yaranmanı tənzim edən eritropoetin və qan təzyiqini tənzim edən renin hormonları buraxır.

Embrional inkişaf zamanı böyrəklər ardıcıl olaraq ön böyrək, ilk böyrək və son böyrək formasında əmələ gəlir.

Ön böyrək mezodermanın seqment ayaqcıqlarının 8-10 kranial seqmentlərindən formalaşır. Bunlar ardıcıl olaraq bir-biri ilə birləşir, mezonefral axar əmələ gətirir.

İlkin böyrək bədənin axırncı seqmentlərinin seqment ayaqcıqlarından formalaşır. Bunların dorsal qurtaracaqları mezonefral axara açılır. İlk böyrəyin xarakter xüsusiyyəti onun kanalcıqlarının arterial kapilyar torla sıx funksional əlaqədə olmasıdır. Kapilyar yumaqcıqları sidik kanalcığının divarına yapışaraq ikiqatlı kapsula əmələ gətirir. Kapsulanın boşluğuna qanın plazmasının filtrasiya məhsulları toplanır. Kapilyar yumaqcığı və kapsula birlikdə böyrək cisimciyi əmələ gətirir. Heyvanın embrional inkişafı dövründə ilkin böyrək sidik ayıran orqan kimi fəaliyyət göstərir.

Son böyrək bunlardan sonra yaranır və embrional inkişafın 2-ci yarısında fəaliyyət göstərir. Bu böyrək rüşeym bədənin kaudal hissəsindən mezodermin seqmentlərə bölünməmiş sahəsindən əmələ gəlir. Bu böyrəyə inkişaf prosesində volf axarından kanalcıqlar sistemi bitişir. Nəticədə sidik axarları, böyrək ləyəni, böyrək qədəhləri və sidik toplayıcı kanallar yaranır. Seqmentlərə bölünməyən nefrogen toxumadan son böyrəyin sidik kanalcıqları sistemi eyni zamanda böyrək cisimciklərinin kapsulasının epitel qatı formalaşır.

Böyrəklərin quruluşu

Böyrəklər üstdən birləşdirici toxumadan təşkil olunmuş kapsula ilə əhatə olunmuşdur. Orqanın parenximası periferik qabıq maddədən və mərkəzi beyin maddədən təşkil olunmuşdur. Müxtəlif növ heyvanlarda böyrəklərin anatomik quruluşu fərqlidir. Əksər məməlilərdə böyrəklər paycıqvarı quruluşa malikdir. Paycıqın qabıq və beyin maddələri fərqlənir. Qabıq maddənin xarakter quruluş elementi böyrək cisimciyidir. Böyrək cisimciyi kapilyar yumaqcığından, yumaqcıq kapsulasından və qıvrım kanalcıqlardan ibarətdir. Beyin maddəsinin tərkibi düz kanalcıqlardan ibarətdir. Qabıq və beyin maddələr arasında sərhəd aydın bilinir. Qabıq maddə beyin maddənin piramidaları arasından enərək böyrək sütunları əmələ gətirir. Qabıq maddəsinə gedən düz kanallar beyin şüaları adlanır.

Böyrək parenximasının funksional quruluş vahidi nefrondur. Böyrəklərdəki nefronların miqdarı 1-2 milyondur. Nefronlar müxtəlif seqmentlərdən iəşkil olunmaqda bir-birindən quruluşuna, orqandakı vəziyyətinə və sidiyin formalaşmasında iştirakına görə fərqlənilir. Nefronun uzunluğu 18-20, hətta 50 mm-ə qədər çatır. İnsan böyrəyindəki bütün nefronların uzunluğu 100 km-ə bərabərdir.

Nefronun proksimal kor qurtaracağı genişlənir və xüsusi boşluğa daxil olur. Nəticədə kapilyar yumaqcığını örtən şarvari, ikiqatlı kapsula əmələ gəlir. Kapsula və onun əhatə etdiyi kapilyarlar böyrək cisimciyi adlanır. Böyrək cisimciyinin damar və sidik qütbləri olur. Damar qütbündən böyrək cisimciyinə qan gətirici arteriyola daxil olur, çıxarıcı arteriyola isə xaric olur. Sidik qütbü nefronun proksimal qıvrım kanalına keçir. Bu kanal qabıq maddədə böyrək cisimciyi yanında qıvrılır. Qıvrım kanal beyin maddəyə daxil olan proksimal düz kanalla keçir, bu kanal isə nefronun ilgəyinin nazik kanalına keçir. Qabıq nefronlarının 80% qısa olub tamamilə qabıq maddədə, 20% nefronlar isə beyin

maddənin ətrafında yerləşir, bunlar da yukstamedulyar nefronlar adlanır. Bu nefronların uzun nazik kanalı beyin maddəsinə enir, nazik kanalın arxasında distal düz kanal başlanır. Bu kanal qabıq maddəyə öz böyrək cisimciyinə tərəf qalxır, damar qütbünü keçərək qıvrım distal kanala keçir, bu kanal qövsvari toplayıcı kanala, ordan da sidik toplayıcı düz kanala açılır. Sidik toplayıcı düz kanallar qabıq maddənin beyin şüalarında və beyin maddəsində yerləşir. Bir neçə sidik toplayıcı kanal məməcik kanalına açılır, sidik məməcik kanalından böyrək qədəhinə, ordan ləyənə və sidik axarına keçir.

Böyrək cisimciyində kapilyar yumaqcığın divarından qanın plazmasından kapsula boşluğuna ilkin sidik süzülür. Kapilyarların endoteli qatı çox nazik olur. Endotelin yastı hüceyrələri çoxlu miqdarda diametri 70-90 nm olan məsamələrə malikdir və bu məsamələrin əksərinin diafraqması olmur. Hüceyrələrin nüvə hissəsi qalındır və yumaqcığın mezangial hüceyrələri ilə təmasda olur. Axırncı hüceyrələr ulduzvari formada olub kapilyarların və digər orqanların perisitlərinə uyğun gəlir. Kapsulanın daxili vərəqi birtəhlə hüceyrələrdən- podositlərdən ibarət olub, bazal zarda yerləşir. Bazal zar isə podositlərlə kapilyarların endotel hüceyrələri arasında olur. Podositlər yastı hüceyrələr olub, onların bazal səthindən bir neçə ilkin çıxıntılar – sitotrabeullar ayrılır. Sitotrabeullardan çoxlu ikincili çıxıntılar- sitopodilər ayrılır. Podosit çıxıntılarının ümumi uzunluğu 1-2 mkm-ə bərabərdir. Hüceyrənin sitopodiləri qonşu hüceyrələrin sitopodiləri ilə çarpazlaşır və ilkin sidiyin filtrasiyasını təmin edən mürəkkəb hüceyrə ara yarıqları əmələ gətirir. Yumaqcığın kapilyar torunda hərəkət edən qanla ilkin sidiyi toplayan kapsulanın arasında yeganə fəsiləsiz qat bazal zardır. Bu zarın qalınlığı 0,15 mkm-dir, fibrillərin torundan və qlikoproteidlərdən ibarətdir. Zarın daxili, xarici şəffaf, orta mikrofibrillər saxlayan tünd qatları var. Bazal zar böyrək cisimciyi kapsulasına qanın

plazmasından ilkin sidiyin filtrasiyası zamanı iri zülal molekulları keçməyə qoymur. Nəticədə az miqdarda albuminlər keçir. Yumaqcıq kapsulasının xarici vərəqi bazal zarda yerləşən bir qat yastı hüceyrələrdən ibarətdir. Bu qat bilavasitə proksimal kanalcığın epitelisinə keçir. Proksimal kanalcıq qıvrım və düz hissələrə ayrılır. Proksimal qıvrım kanalcıq qabıq maddədə böyrək cisimciyi yanında ilgək əmələ gətirərək orqanın periferik hissəsinə istiqamət alır. Sonra qayıdaraq proksimal düz kanala keçir. Proksimal kanalın diametri 6- mkm-dir. Onun daxili səthini bir qat kubvari epitel hüceyrələri örtür, həmin hüceyrələrin apikal səthində olan çoxlu mikroxovlar fırçalı haşiyə əmələ gətirir.

Fırçalı haşiyə ilkin sidikdən qlükozanın geri sorulmasını təmin edir. Proksimal şöbədə ilkin sidikdən 85% su, elektrolitlər, qlükoza, amin turşuları və vitaminlər reapsopsiya olunur. Nəticədə son sidik formalaşır. Proksimal şöbə nefron ilgəyinə keçir.

Nefron ilgəyi enən və qalxan hissələrdən, dizlərdən və ilgəyəbənzər kanalcıqlardan təşkil olunmuşdur. Nefron ilgəyinin kanalcıqları radial istiqamətdə qabıq maddədən beyin maddəyə və yenidən beyin maddəyə qayıdır.

Nefron ilgəyinin enən hissəsi 13 mkm diametrdə olub, daxili səthi bir qatlı yastı epiteli ilə örtülüdür. Bu hüceyrələrin səthində xırda mikroxovlar olur. Yumaqcıqları qabıq maddənin kənarında yerləşən nefronların nazik kanalcıqları qısa olur, qabıq maddənin dərin qatında yerləşən nefronların nazik kanalcıqları isə uzun olur. Bu kanalcıqlar beyin maddənin dərin zonasında ilgək əmələ gətirir, yenidən periferik zonaya qayıdaraq ilgəyin qalın şöbəsinə keçir. Keçid yeri beyin maddənin xarici və daxili zonaları arasındakı sərhəddir. Daxili zonada ancaq nazik kanalcıqlar və sidik toplayıcı borular olur. Nefronun ilgəyinin nazik şöbəsində (nefronun nazik kanalcıqlarında) qan kapilyarlarına suyun sorulması davam edir. Nefronun distal kanalcığı proksimal kanalcığa nisbətən qısadır, distal düz

kanalcıqdan və distal qıvrım kanalcıqdan ibarətdir. Düz hissə ilgəyin qalın hissəsidir. Distal düz kanalcığın diametri 35 mkm-dir. Bu kanalcıqdakı epitel hüceyrələrin apikal səthində fırçalı haşiyə olmur. Nefronun distal düz şöbəsində elektrolitlərin geri sorulması davam edir, amma su az keçir. Buna görə də sidik həmin kanalcıqda hiposmotik olur və ətraf toxumaların osmotik təzyiqini qaldırır.

Distal düz kanalcığın yumaqcığının damar qütbünə söykəndiyi gətirici və çıxarıcı arteriyaların təmas etdiyi yerdə hündür ensiz hüceyrələr disk əmələ gətirir. Bu disk sıx ləkə adlanır və yukstaqlumerulyar kompleksin tərkibinə aiddir. Distal qıvrım kanalcığın uzunluğu 4,6-15,2 mm, diametri isə 20-50 mm və quruluşuna görə distal düz kanalcığından fərqlənir. Distal qıvrım kanalcıq şöbəsində natrium ionlarının geri sorulması davam edir, sidiyin turşlaşması baş verir. Sidik toplayıcı kanalların daxili səthində kubvari, yaxud alçaq formalı prizmatik hüceyrələr yerləşir. Bu kanalcıqlara hipotonik sidik daxil olur. Ətraf toxumalarda isə distal düz kanalcıqlarının divarından sorulan elektrolitlərin hesabına təzyiq qalxır. Osmotik təzyiqlərin fərqi görə su sidik toplayıcı kanallardan kanalətrafi sahəyə və burdan da qan damarlarına keçir. Deməli, sidik toplayıcı kanallar nəinki sidiyi böyrəyin parenximasından sidik aparıcı yollara çatdırır, eyni zamanda sidiyi formalaşdırır.

Böyrək parenximasının beyin şüalarında yerləşən sidik toplayıcı boruların daxili səthi birqatlı kubvari epitel ilə örtülüdür. Sidik toplayıcı kanallar birləşdikcə beyin maddənin dərin qatında epitel hüceyrələri hündürləşir. Məməcik axarların daxili səthində tipik prizmatik epitelə çevrilir.

Yukstaqlomerulyar kompleks böyrək yumaqcığının damar qütbü nahiyəsində yerləşən və renin hormonu hasil edən kompleks strukturdur. Bu kompleks qanın plazmasında vazokonstriktor olan angiotenzinin formalaşması reaksiyasında iştirak edir, qan təzyiqini tənzim edir, natrium

və suyun böyrək kanalcıqlarından geri sorulmasını təmin edir. Bu kompleksin tərkibinə aşağıdakılar daxildir: 1)Distal kanalcığın sıx ləkəsi, 2)gətirici arteriyanın divarındakı yukstaqlomerlyar hüceyrələr. 3)böyrək cisimciyinin gətirici və çıxarıcı arteriyaları arasındakı gomaktik hüceyrəvi adacıqlar. Böyrək cisimciyinin gətirici arteilyolasının nefronun distal kanalcığı ilə təmas etdiyi yerdə arteriya divarında daxili elastiki zar olmur. Gətirici arteilyolanın bu hissəsində yukstaqlomerulyar hüceyrələr yerləşir. Bu hüceyrələr sidik kanalcığının bazal zar olmayan hissəsində, sıx ləkənin hüceyrələri ilə təmas edir. Qurmaktik hüceyrələr gətirici və aparıcı arteilyolarla sıx ləkənin arasında yerləşir. Bu hüceyrələrin uzun çıxıntıları olur.

Böyrəyin beyin maddəsinin stromasında olan çıxıntılı hüceyrələr nefron ilgəyinin kanalcıqları və qan damarları ilə təmas edir. Bu isə elektrolitlərin onlardan geri sorulmasını göstərir.

Böyrək arteriyası böyrək qapısından daxil olaraq paycıq ara arteriyaları əmələ gətirir. Bu arteriyalar böyrək piramidaların arası ilə hərəkət edir.

Parenximanın qabıq və beyin maddələri arasında həmin arteriyalar qövsvari arteriyalara şaxələnir. Bunlardan isə orqanın səthinə qədər davam edən radial arteriyalar şaxələnir. Yumaqcığın aparıcı arteriyolaları II dəfə kapilyar tora şaxələnir. Bu tordan qan venoz sistemə keçir. Sonra orqanın kapsulası altında ulduzvari venalardan paycıqvari venalar formalaşır, bunlar da qövsvari venalara açılır. Qövsvari venalar isə payarası venalara açılır. Bunlar da böyrək venasına açılır.

Böyrəklərə qan damarlarının gedişi boyunca daxil olan sinir kötöklərində mielinli və mielinsiz sinir lifləri olur. Mielinli sinir lifləri arxa döş və ön bel qanqlilərindən başlanıb, böyrək parenximasının müxtəlif şöbələrində reseptor qurtaracaqları ilə bitir. Mielinsiz sinir lifləri simpatik və parasimpatik təbiətli olub, nefronun bütün

şöbələrində, o cümlədən yukstaqlomerulyar kompleks nahiyəsində də olur. Böyrək ləyənində və onun parenximasında müstəqil qanqlyoz hüceyrələr olur. Şəkil 44

Sidik aparıcı yolların quruluşu.

Bu yollara sidik toplayan borucuqlar, böyrək piyalələri, böyrək ləyəni, sidik axarları, sidik kisəsi və sidik buraxıcı kanal aiddir. Bu şöbələrin hamısının divarında sidik toplayıcı borulardan başqa, keçid epitel, selikli qişanın xüsusi qatı, selikaltı qat, əzələ və xarici qişalar olur. Böyrək piyaləsinin, ləyəninin daxili səthini keçid epiteli örtür. Bu qatın altında boş formalaşmamış birləşdirici toxumadan xüsusi qat yerləşir. Atlarda həmin qatda borulu alveolyar vəzlər olur. Böyrək piyaləsi və ləyəninin əzələ qişası zəif olub daxili boylama və xarici dairəvi qatlardan ibarətdir.

Sidik axarlarının daxili səthini keçid epiteli örtür. Xüsusi qat formalaşmamış boş birləşdirici toxumadan olub, atlarda borulu-alveolyar vəzlərə malikdir.

Əzələ qişası sayə əzələ toxumasından olub daxili, xarici boylama və orta dairəvi qatlardan təşkil olunmuşdur.

Sidik axarlarının üstü adventisiya ilə örtülüdür. Sidik kisəsinin divarında selikli qişa, selikaltı qat, əzələ və xarici qişalar olur. Keçid epiteli səthi, ara və bazal qatlardan təşkil olunmuşdur. Səthi qat iri hüceyrələrdən ibarətdir. Orqanın gərməsindən asılı olaraq hüceyrələr yastı, yaxud da kubvari olur. Hüceyrələrin sərbəst səthi seliklə, yaxud qutikula ilə örtülüdür. Selikli qişanın xüsusi qatı elastiki liflərlə zəngin olub, boş birləşdirici toxumadandır. Sidik kisəsinin sidiklə dolmasından asılı olaraq selikli qişanın səthinin dəyişməsi tənzim olunur. Bu büküşlər sidik axarlarının açıldığı və sidik buraxıcı kanalın başlandığı nahiyədə olmur. Bu hissələrdə selikaltı qat olmur. Selikli qişa bilavasitə əzələ qatı ilə bitişir.

Sidik kisəsinin əzələ qatı daxili, xarici boylama və orta dairəvi əzələ qatlarından təşkil olunmuşdur. Dairəvi əzələ qat sidik kisəsinin boynunda sfinkter əmələ gətirir.

Sidik kisəsinin qarın boşluğuna baxan səthi seroz qişa ilə, qalan səthi isə adventisiya ilə örtülüdür. Sidik kisəsi simpatik, parasimpatik və spinal neyronlarla innervasiya olunur. Sinir lifləri sidik kisəsinin divarında epitelaltı, əzələarası və adventisiya kəməfləri əmələ gətirir.

Sidik buraxan kanalın divarı selikli, əzələ və adventisiya qişalarından təşkil olunmuşdur. Kanalın daxili səthini çoxqatlı prizmatik epitel örtür. Madyanlarda və qoyunlarda isə çoxqatlı yastı epitelə örtülüdür.

Erkəklərdə sidik buraxan kanalın başlanğıcını keçid, ortanı çoxqatlı prizmatik, ucunu isə çoxqatlı yastı epitel örtür. Selikli qişanın xüsusi qatında vəzlər, kanalın mağaralı cisminə keçən venoz kəməfi yerləşir. Əzələ qişası sayə əzələdən olub, daxili boylama və xarici dairəvi qatlardan təşkil olunmuşdur.

Quşlarda böyrəklər

Quşlarda böyrəklər üç paycıqdan hər bir paycıq qabıq və beyin qatlardan ibarətdir. Sidik axarlarının şaxələri çoxlu toplayıcı borular formasında beyin maddəsinin paycığını əmələ gətirir. Toplayıcı kanalların şaxələri qabıq maddəyə daxil olur. Qabıq maddə müstəqil qabıq paycıqlarından ibarət olub, bunların arasında iri paycıqara vena yerləşir. Böyrəyin parenximasında beyin və qabıq nefronlar olur. Beyin nefronlar məməlilərdə olduğu kimidir. Qabıq nefronlar isə az qıvrılır və ilgəyin nazik şöbəsi yoxdur. Qabıq nefronların böyrək cisimcikləri paycığın mərkəzində yerləşir. Sidik axarları selikli, əzələ və seroz qişalardan təşkil olunmuşdur. Selikli qişa çox sıralı kirpikli epitelə ilə örtülüdür. Xüsusi qatda limfoid toxuma olur. Əzələ qişası sayə əzələdən olub, xarici boylama və daxili dairəvi qatlardan ibarətdir. Kloaka nahiyəsində sayə əzələ hüceyrələri qeyd olunan qatlardan başqa xarici boylama qat da əmələ gətirir.

Cinsiyət üzvləri

Cinsiyət üzvləri cinsiyət hüceyrələrinin əmələ gəlməsini, gələcək inkişafını təmin etməklə bərabər çoxalma prosesini tənzim edən hormonlar hasil edir. Erkək və dişi cinsiyət üzvləri eyni tipdə qurulmaqla cinsiyət vəzlərindən, cinsiyət yollarından, əlavə cinsiyət vəzlərindən və cinsi əlaqə orqanlarından ibarətdir.

Heyvanların cinsiyət aparatı ekzokrin və endokrin funksiya ifadə edən vəz epitelisindən və birləşdirici toxuma elementlərindən əmələ gəlmişdir. Cinsiyət üzvləri qonadatom adlanan mezodermal mayadan inkişaf edir. Qonadatom nefroqonadatomun tərkib hissəsidir. Ona görə də cinsiyət üzvləri sidik ifrazı üzvləri ilə eyni vaxtda inkişaf edir.

İlkin cinsiyət hüceyrələri yumurta sarısı kisəsinin divarında yaranır. Sonra qanla volf axacağına daxili səthindəki seroz qişanın qabarması olan embrional mayaya keçir. Bu mərhələ erkəklərdə və dişilərdə eyni getdiyi üçün indifferant mərhələ adlanır. Həmin mərhələdə hazır cinsiyət məhsullarının yaradılması üçün, orqanlar formalaşır. Bu mərhələ cinsi diferensasiya mərhələsi ilə əvəz olunur. Erkək fərd yarananda cinsiyət mayasının mərkəzi zonasında epitel hüceyrələri çoxalaraq atmalar əmələ gətirir, bunlardan isə toxumluğun qıvrım kanalçıqları yaranır. Bu kanalçıqlar düz kanallarla volf axacağına birləşir. Bu da toxum çıxaran kanalın və toxumluq artımının mayasıdır.

Dişi fərd inkişaf edəndə embrional mayanın periferik zonasının epitel hüceyrələri intensiv çoxalır. Həmin yerdə tezliklə epitelial, adacığın daxilində yerləşən iri hüceyrələr – yumurta daşıyan şarlar əmələ gətirir. Bunlardan yumurta hüceyrəsini saxlayan yumurtalıq folikulları inkişaf edir. Dişilərdə cinsiyət yolları Müller axacağından əmələ gəlir. Bu axacaq isə volf kanalının divarından formalaşır. Müller axacağına bir ucu sidik cinsiyət sinusuna açılır. Kanalın digər ucu qıfvari genişlənir, qıtın kənarlarında isə birqatlı

kirpikli epitel yerləşir. Müller kanalından yumurta boruları inkişaf edir. Qıfvari genişlik yumurtalığın altında yerləşərək ovulyasiya zamanı yaranan yumurta hüceyrəsini məxmərvari xovlar vasitəsilə tutur. Sol və sağ müller axacaqları birləşərək balalıq əmələ gətirir. Bu axacağın son hissəsindən cinsiyyət yolu yaranır.

Erkəklərdə müller axacağı cinsiyyət orqanlarında iştirak etmir, reduksiya olunur və rudimental orqan kimi erkək balalıq şəklində qalır.

III mərhələ həlledici mərhələ olub, cinsiyyət hüceyrələri tam formalaşır. Bu mərhələ toxumluqlarda və yumurtalıqlarda başa çatır.

Erkək cinsiyyət üzvləri

Bura toxumluqlar, toxumluq artımı, toxum çıxaran kanal, əlavə cinsiyyət vəzləri, sidik buraxıcı kanal və cinsiyyət üzvü olan penis aiddir.

Toxumluqlar cüt orqan olub, ekzokrin və endokrin funksiya ifadə edir. Ekzokrin vəz kimi cinsiyyət hüceyrələri hasil edir, endokrin vəz kimi testosteron hormonu hasil edir. Bu hormon cinsiyyət vəzilərinin inkişafını, cinsiyyətin diferensiasiyasını və ilkin cinsiyyət əlamətlərinin üzə çıxmasını tənzim edir. Toxumluqlar qarın pərdəsinin davamı olan xüsusi yataq qişası ilə örtülüdür. Bunun altında sıx birləşdirici toxumadan əmələ gələn ağıl qişa yerləşir. Bu qişanın əsasında kollagen liflər, tək-tək isə elastiki liflər olur. Liflərin arasında əsas maddədə fibroblastlar yerləşir. Ağıl qişanın dərin qatı boş birləşdirici toxumadan olub, qan damarları ilə zəngin olduğu üçün damarlı qişa adlanır. Ağıl qişadan toxumluğun daxilinə arakəsmələr daxil olur və onu paycılara bölür. Ağıl qişa toxumluğun müəyyən zonasında qalınlaşaraq arakəsmə əmələ gətirir. Bu arakəsmədə toxumluq toru yerləşir. Toxumluğun qişaları, atmaları və arakəsməsi birləşdirici toxumadan olub, onun stromasını yaradır. Toxumluğun parenximası qıvrım kanalcıqlardan

ibarət olub, kanalcıqların arasında isə intersitsial toxuma olur. Toxumluq paycığı diametri 160-200 mk olan toxumluq qıvrım kanalcığından ibarətdir. Hər bir toxumluqda toxumluq kanalcığının uzunluğu 1-3 km arasında olur. Qıvrım kanallar düz kanallara keçərək, toxumluq arakəsməsinə daxil olub, toxumluq toru əmələ gətirir. Toxum kanalı xaricdən birləşdirici toxuma qışası ilə örtülür. Qişanın dərin hissəsində yerləşən bazal zarda spermatogoni hüceyrələri və iri çıxıntılı Şertoli hüceyrələri olur. Sertoli hüceyrələri uzunsov formada olub trofik funksiyanı yerinə yetirir. Bu hüceyrələr inkişaf etməkdə olan spermatogoni hüceyrələrə qida çatdırır. Özləri isə bölünmür. Spermotogen epteli hüceyrələri kanalda müxtəlif diferensasiya mərhələsində olur. Burda hüceyrələr iki dəfə bölünərək 4 spermatozoid əmələ gətirir. Kanalcıqların arasında boş birləşdirici toxumada testesteron hormonu hasil edən endokrinositlər olur. Qıvrım kanallar düz kanallara keçir. Düz kanalların daxili səthi bir qat sütunvari hüceyrələrlə örtülüdür. Düz kanallar toxumluq arakəsməsinə daxil olub, tor əmələ gətirir. Bu tordən 10-30 kimi güclü qıvrılmış toxumçıxarıcı axarlar ayrılaraq toxumluq artımının başcığını əmələ gətirir.

Toxumluq artımı başcıq, cisim və quyruq hissələrindən təşkil olunmuşdur. Toxumluqdan sperma toxumluq mayəsi ilə birlikdə toxumluq artımının başcığına, burdan da cismə daxil olur. Toxumçıxarıcı kanalların daxili səthini sütunvari kirpikli və kubiki hüceyrələrdən təşkil olunmuş birqatlı epitel hüceyrələr örtür. Sütunvari hüceyrələrin kirpikləri spermanın hərəkətini təmin edir. Kubiki hüceyrələr isə sekretor hüceyrələrdir. Epitel qatının üstündə sayə əzələ hüceyrələri olan birləşdirici toxuma qışası yerləşir.

Toxumluq artımının divarı epitel, birləşdirici toxuma və əzələ qatlarından təşkil olunmuşdur. Epitel qatı iki sıralı vəz epitelidir. Sütunvari sekretor hüceyrələr kubiki hüceyrələr olub kambial hüceyrələrlə bazal zarın üstündə yerləşir. Bazal

zarın arxasında birləşdirici toxuma və əzələ qişası yerləşir. Toxumluq artımının cismi quyuq hissəsinə, bu da toxumçıxarıcı axara keçir. Toxumçıxarıcı kanalın divarı selikli əzələ və seroz qişalardan təşkil olunmuşdur. Selikli qişa dərin boylama büküzlər əmələ gətirir. Başlangıç hissədə büküzlərin üstü iki sıralı kirpikli, sonra bir sıralı epitellə örtülüdür. Toxumçıxarıcı kanalın distal hissəsi ampulvari genişlik əmələ gətirir. Genişlik əlavə cinsiyyət vəzi olub, spermatozoidləri qidalandıran sekret hazırlayır. Selikli qişanın xüsusi qatı boş birləşdirici toxumadandır. Əzələ qişası saya əzələ hüceyrələrindən olub, daxili dairəvi və xarici boylama istiqamətlərdə yerləşir. Seroz qişa boş birləşdirici toxumadan olub, üstü mezotel ilə örtülüdür. Şəkil 45.

Əlavə cinsiyyət vəzləri

Əlavə cinsiyyət vəzlərinə qovuqvari, prostat, soğanaqvari vəzlər aiddir. Bunların hasil **etdiyi sekret toxum mayesi üçün** vacibdir.

Qovuqvari vəzlər toxumaparıcı kanalın divarından əmələ gəlir. Kanalın selikli qişasının ikincili və üçüncülü büküzləri birləşib ümumi torvari sistem əmələ gətirir. Vəzin epiteli qatı boş birləşdirici toxumadan olan xüsusi qatda yerləşən bir qatlı prizmatik sekretor epiteldən ibarətdir. Qovuqların divarında alveolyar- borulu vəzlər yerləşir. Axtalanmış heyvanlarda bu vəzi fəaliyyət göstərmir.

Prostat mürəkkəb paycıqvari borulu vəzdir. Vəz bir neçə axarla sidik buraxıcı kanala açılır. Bu vəzin sekreti cinsiyyət yolunun turş mühitini neytrallaşdırır və spermanın hərəkətini tənzim edir.

Soğanaqvari vəz mürəkkəb alveolyar- borulu vəzdir. Vəzin uc şöbələri birqatlı prizmatik epitel ilə çıxarıcı axarların daxili səthi isə bir qatlı kubvari epitellə örtülüdür və sidik buraxıcı kanala açılır.

Sidik buraxıcı kanalın divarı selikli, əzələ və seroz

qişalardan təşkil olunmuşdur. Selikli qişa epiteli, xüsusi, damarlı və vəzili qatlardan təşkil olunmuşdur. Selikli qişa sidik kisəsinə yaxın keçid, qalan hissəsi isə çoxqatlı prizmatik epitelə örtülüdür. Xüsusi qat boş birləşdirici toxumadan olub, retikulyar hüceyrələrlə və limfa düyüncükləri ilə zəngindir. Damarlı qatda mağaralı cisimlə birləşən venoz tor yerləşir. Venoz torun damarları selikli qişanın damarlı qatını əmələ gətirir. Vəzili qat prostatın vəz paycıqları kimidir. Sidik buraxan kanalın kaudal hissəsində vəzili qat olmur. Bu hissədə selikli qişa epiteli və mağaralı qatlardan ibarətdir. Mağaralı cisim üstədən ağıl qişa ilə örtülüdür, bu qişa cismin daxilinə arakəsmələr verərək, onun stromasını təşkil edir. Mağaralı cismin boşluqları endoteli ilə örtülü olub, öz aralarında birləşir, qanla tez dolur, spermanın hərəkəti zamanı sidik buraxıcı kanalın divarı elastiki olur. Kanalın əzələ qişası eninə zolaqlı əzələdən olub dairəvi, ayqırlarda daxili boylama və xarici dairəvi qatlar əmələ gətirir. Xarici qişa boş birləşdirici toxumadandır.

Cinsiyyət üzvü başcıq, cisim və kökdən ibarətdir. Cinsiyyət üzvündən sidik buraxıcı kanal keçir. Kanal mağaralı cisim adlanan damarlı toxuma ilə əhatə olunmuşdur. Mağaralı cismin birləşdirici toxumasında çoxlu sayda əzələ hüceyrələri olur, daxili səthi endoteli ilə örtülü olub bir-biri ilə anastomozlaşan boşluqlar olur. Mağaralı cismin əsasını sıx birləşdirici toxuma ilə birləşən ağıl qişa ilə örtülü iki mağaralı cisim təşkil edir. Mağaralı cisim venoz qanla dolur və qan damarları ilə birləşir. Bu, cinsi əlaqə zamanı mağaralı cismə qanla dolmağa imkan verir.

Mağaralı cismə açılan arteriyalar qıvrılmış olur. Bunlar ilbizvari arteriyalar adlanır və arteriovenulyar kapilyarlarla birləşir. Bunların endoteli qatında klapanlar olur, cinsi oyanma zamanı klapanlar boşalır, qan mağaralı cismə dolur. Oyanma qurtaran kimi klapanlar bərkiyir və qanın ilbizvari arteriyalara axımı dayanır içəridəki qan venoz damarlara axır.

Dişi cinsiyyət üzvləri

Dişi cinsiyyət sisteminə yumurtalıqlar, balalıq boruları, balalıq, vagina, sidik cinsiyyət dəhlizi və xarici cinsiyyət orqanları aiddir. ***Yumurtalıqlar*** ekzokrin və endokrin funksiyaları yerinə yetirən cinsiyyət vəziləridir. Ekzokrin funksiyaları oogeneza zamanı həyata keçirir, endokrin funksiyaları isə estrogen və progesteron hormonu hasil etməklə həyata keçirir. Yumurtalıqların üstündə bir qat kubiki epiteli yerləşir, bunun altında sıx birləşdirici toxumadan olan ağıl qişa yerləşir. Yumurtalıqlar kənarında yerləşən qabıq və mərkəzdə yerləşən beyin maddəsindən təşkil olunmuşdur. Hər iki maddənin əsasını birləşdirici toxumadan olan stroma təşkil edir. Qabıq maddənin stromasında saya əzələ hüceyrələrini xatırladan fibroblastlar sıx yerləşməklə kollogen liflər az, elastiki liflər isə heç olmur. Beyin maddənin stroması boş birləşdirici toxumadandır, beyin maddə qan damarları ilə güclü təmin olunur, damarlar isə qıvrım yollara malikdir. Stromanın birləşdirici toxumasında vəz hüceyrələri yerləşir. Bunlar estrogenlər hasil edir. Qabıq maddədə inkişaf etməkdə olan follikullar, atreziya olunmuş follikullar və sarı cisim yerləşir. Hər bir follikulda böyümə mərhələsində olan oosit yerləşir. Qabıq maddədə ağıl qişanın altında çoxlu miqdarda primordial follikullar yerləşir, bu follikullar yumurta hüceyrəsindən və onu örtən bir qat yastı follikulyar hüceyrələrdən təşkil olunmuşdur. Follikul inkişaf etdikcə yumurta hüceyrəsi böyüyür, follikulyar hüceyrələr böyüyərək əvvəl kubiki, sonra silindrik epitelə, axırda çoxqatlı epitelə çevrilir. Yumurta hüceyrəsinin ətrafında şəffaf bazal zar üstündə yerləşən hüceyrələr dənəli qat əmələ gətirir. Dənəli qatın xaricində birləşdirici toxuma qişası yerləşir. Yumurta hüceyrəsinin plazmollemasının follikulyar hüceyrələrin dənəli qişası ilə təmas yerində şəffaf qişa əmələ gəlir. Şəkil 46.

Dənəli qatın daxili qişası silindrik formalı radial yerləşən

hüceyrələrdən ibarət olub şüalı tac adlanır. Həmin hüceyrələr nazik qabarmaları ilə inkişaf etməkdə olan yumurta hüceyrəsinə qida maddələri çatdırır. Tədricən dənəli qatın hüceyrələri arasında maye ilə dolu yarıqlar əmələ gəlir. Bu andan etibarən follikul qovuqlu follikul adlanır, yarıqlar maye ilə dolduqca yumurta hüceyrəsi follikulun bir qütbündə follikulyar hüceyrələrdən ibarət tərəcikdə yerləşir. Bu tərəcik yumurta daşıyan tərəcik adlanır. Yumurta hüceyrəsi tərəcikdə şəffaf qişa, şüalı qişa, tac və dənəli qişa ilə örtülü olur. Belə follikul yetişmiş follikul, yaxud Qraaf qovuğu adlanır. Qovuğun divarı dənəli qatdan, bazal zardan və birləşdirici toxuma qişasından ibarətdir. Bu qişanın daxili səthi damarlı, xarici səthi fibroz qat adlanır. Follikulun inkişafı adenohipofizin hormonları ilə tənzim olunur. Bu hormonların sintezi qanadotropitlərin fəaliyyəti ilə əlaqədardır. Dənəli qatın follikulyar hüceyrələrinin hasil etdiyi follikulun qovuğun mayesinə toplanır, qana sorulur. Həmin hormon qanda çoxalanda hipofizin eyni adlı hüceyrələri tərəfindən lüteitrop hormonun ifrazı güclənir, hormon çoxalanda qovuğun divarı partlayır, yumurta hüceyrəsi xaric olur, yerində progesteron hasil edən müvəqqəti endokrin vəz – sarı cisim əmələ gəlir. Bu hormonun təsiri ilə balalığın selikli qişasında rüşeymin qəbul edilməsi üçün şərait yaranır və digər follikulların inkişafı təzyiq altına alınır.

Yumurtalıqda sarı cisim fəal fəaliyyət göstərərsə, digər follikullar inkişaf etmir. Yumurtalıqın estrogen və progesteron hasil etməsi eyni vaxtda getmir. Bu da dişi cinsiyyət orqanlarının quruluşu və funksiyasında tsiklik dəyişiklərin əmələ gəlməsinə şərait yaradır.

Ovulyasiya olunmuş yetişkən yumurta hüceyrəsi şəffaf qişa və şüalı tacla birlikdə yumurta borusunun qıfvari genişliyinə düşür. Partlamış qraf qovuğunun yerində əvvəl qırmızı, sonra isə sarı cisim yaranır. Boğaz heyvanlarda sarı cisim boğazlıq qurtarana qədər qalır, belə sarı cisim boğazlıq

sarı cismi adlanır. Boğaz olmayan heyvanlarda isə sarı cisim bir cinsiyyət tsikli dövründə qalır. Follikulların hamısı ovulyasiya olunmur, bunların çox hissəsi inkişafın müəyyən mərhələsində məhv olur və bu proses atreziya adlanır. Atreziya prosesi pozulanda yumurtalıqlarda kista əmələ gəlir.

Yumurtalıq borularının divarı selikli, əzələ və seroz qişalardan təşkil olunmuşdur. Selikli qişanın üstünü bir qatlı kirpikli epiteli örtür. Epiteli qatında kirpikli və kirpiksiz hüceyrələr yerləşir. Kirpikli hüceyrələrin apikal qütbündə yerləşən kirpiklərin hərəkəti balalığa tərəf olur. Kirpiksiz hüceyrələr kubvari olub, sekretor funksiyasını yerinə yetirir, çəraxıtma dövründə sekretor hüceyrələrin miqdarı artır.

Selikli qişanın xüsusi qatı boş birləşdirici və retikulyar toxumalardan təşkil olunmuşdur. Bu qatda tək-tək əzələ hüceyrələri yerləşir, əzələ qişası sayə əzələ hüceyrələrindən olub, dairəvi qatı yaxşı inkişaf etmişdir. Seroz qişa boş birləşdirici toxumadan olub, üstü mezoteli ilə örtülüdür.

Məməlilərdə balalıq müxtəlif cinsiyyət hormonlarının təsiri ilə sinir sisteminin tənziyi ilə rüşeymin inkişafını və onun qida maddələri ilə təmin olunmasına şərait yaradır. Balalıqın divarı selikli, əzələ və seroz qişalarından təşkil olunmuşdur.

Selikli qişa bir qatlı slindrik epiteli ilə örtülüdür. Epiteli qatında kirpikli, selik və seroz maye hasil edən sekretor hüceyrələr yerləşir. Xüsusi qat boş birləşdirici və retikulyar toxumalardan olub, az miqdarda sayə əzələ hüceyrələrinə malikdir.

Əzələ qişası sayə əzələ toxumasından olub, daxili dairəvi, orta çəp və xarici boylama istiqamətlərdə yerləşir. Orta qatda qan damarları çox olduğu üçün əzələ qişasının damarlı qatı adlanır.

Seroz qişa boş birləşdirici toxumadan olub, üstü mezoteli ilə örtülüdür. Qeyd etmək lazımdır ki, selikli qişa trofik, tənəffüs, ifrazat funksiyaları, əzələ qişası isə yığılma

funksiyasını ifadə edir.

Balalıqın qan damarları əzələ qatında əsas qan damar toru yaradır. Bu tordan digər qişalara qan damarları gedir, epitel qatı altında sıx kapilyar tor yerləşir. Balalıq qarın boşluğunun vegetativ sinir kəməfləri ilə innervasiya olunur. Bunların tərkibində simpatik, parasimpatik və hissi sinir lifləri olur. Sinir lifləri hər üç qişada sinir kəməfləri yaradır. Şəkil 47.

Cinsiyyət yolu xüsusi cinsiyyət yolundan və sidik cinsiyyət dəhlizindən ibarətdir. Xüsusi hissənin divarı selikli, əzələ və adventisiya qişalarından təşkil olunmuşdur. Selikli qişa boylama büküşlər əmələ gətirir və özü çoxqatlı yastı epitel ilə xüsusi qatdan təşkil olunmuşdur. Xüsusi qat boş birləşdirici toxumadan təşkil olunub, limfa follikullarına malikdir.

Əzələ qişası sayə əzələ toxumasından olub, daxili dairəvi, xarici boylama istiqamətdə yerləşir. Adventisiya boş birləşdirici toxumadandır.

Vagina dəhlizinin divarı selikli, əzələ və adventisiya qişalarından təşkil olunmuşdur.

Selikli qişa çoxqatlı yastı epitel və xüsusi qatdan ibarətdir.

Xüsusi qatda dəhlizin yan divarında dəhliz soğanaqları yerləşir. Dəhlizin epitel qişasında dorsalda böyük, ventralda kiçik dəhliz vəziləri yerləşir. Dorsal vəzilər sadə borulu vəzilərdir. Ventral vəzlər sadə şaxələnən borulu alveolyar vəzlərdir.

Əzələ qişası eninəzolaqlı əzələ toxumasından ibarətdir.

Klitor erkəklərin cinsiyyət üzvünün homologudur. Mağaralı cisimdən təşkil olunmaqla, üstü ağıl qişa ilə örtülüdür. Selikli qişa çoxqatlı yastı epiteləndir. Cinsiyyət dodaqları dəhlizin selikli qişasına keçən dəri büküşləridir, dəri hissəsində piy və tər vəziləri yaxşı inkişaf etmişdir. cinsiyyət dodaqlarının əsasını eninəzolaqlı əzələ toxuması təşkil edir.

Quşlarda cinsiyyət üzvləri

Xoruzlarda cinsiyyət üzvlərinin quruluşu məməlilərin cinsiyyət üzvlərinin quruluşuna oxşardır.

Fərqləndirici xüsusiyyət toxumluqların bütün ömrü boyu qarın boşluğunda olması və əlavə cinsiyyət vəzlərin olmamasıdır.

Dişilərdə ancaq sol tərəfin cinsiyyət orqanları yaxşı inkişaf etmişdir. Yumurtalıqları salxımvari quruluşda olub, qabıq və beyin maddələrən təşkil olunub, üstü bir qatlı yastı epitelilə örtülüdür, qabıq maddədə inkişaf etməkdə olan follikulalə və intersitsial hüceyrələr olur. Yumurta qoyma vaxtı follikulaların miqdarı 900 olur.

Ovulyasiyadan sonra sarı cisim əmələ gəlmişdir. Yumurtalıqda estrogenlər, androgenlər və progesteron hasil olunur. Yumurta borusunda mayalanma və yumurtanın üstündə 3-cüli qışa əmələ gəlir. Yumurta borusu qıfdan, zülallı hissədən, boğazdan, balalıqdan və vaginadan ibarətdir. Bu şöbələrən hamısının divarı selikli, əzələ və seroz qışalardan təşkil olunmuşdur. Selikli qışanın üstünü birqatlı slindiriki, kirpikli epitelilə örtür. Bu qatda sekretor hüceyrələr də olur. Xüsusi qat boş birləşdirici toxumadan və limfoid elementlərdən ibarətdir. Bu qatda vəzilər yerləşir. Yumurtalıq borusu divarında saya əzələ hüceyrələri çarpazlaşır. Balalığın və vaginanın divarında saya əzələ toxuması dairəvi, xarici boylama qatlar əmələ gətirir. Seroz qışa boş birləşdirici toxumadan olub, üstü mezoteli ilə örtülüdür.



Şəkil 1. Hüceyrənin ultramikroskopiki quruluşu.

1. Sitollema.
2. Pinositoz qovuq.
- 3.Sentrosoma.
- 4.Hialoplazma.
- 5.Dənəli endoplazmatik tor. b) ribosom
- 6.Nüvə
- 7.Perinukulyar sahə
- 8.Nüvə məsamələri
- 9.Nüvəcik
- 10.Holci kompleksi
- 11.Sekretor vakuol
- 12.Mitoxondri
- 13.Lizosom
- 14.Faqositoz
- 15.Hüceyrə membranlarının alfasito membranla əlaqəsi

16.Mikroxovlar



Şəkil 2. Qaraciyər hüceyrələrində mitoxondrilər

1. Hepatosid
2. Mitoxondrilər
3. Nüvə və nüvəciklər
4. Hemokapilyar



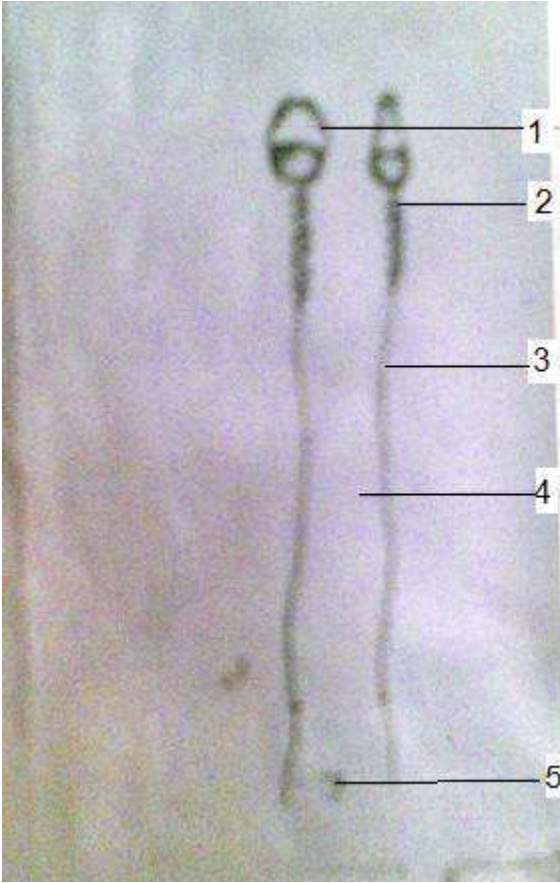
Şəkil 3. Qaraciyər hüceyrələrində qlikogen əlavələri.

1. Qaraciyər hüceyrəsi
2. Qlikogen dənələri
3. Nüvə və nüvəciklər
4. Sinosoid kapilyar



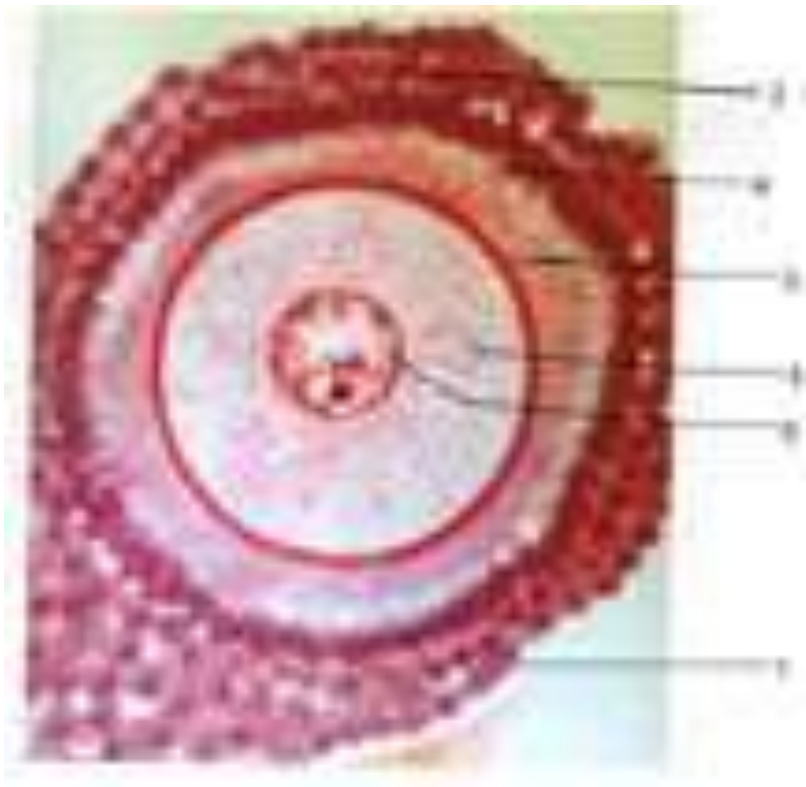
Şəkil 4. At askaridi yumurta hüceyrəsində sentrosoma.

1. Yumurta hüceyrəsinin qıyası.
2. Sentiola
3. Sentrosfera
4. Astrosfera
5. Ekvatorial lövhə



Şəkil 5. Spermatozoid

1. Başcıq
2. Boyuncuq
3. Orta şöbə
4. Quyuq
5. Quyuğun son şöbəsi



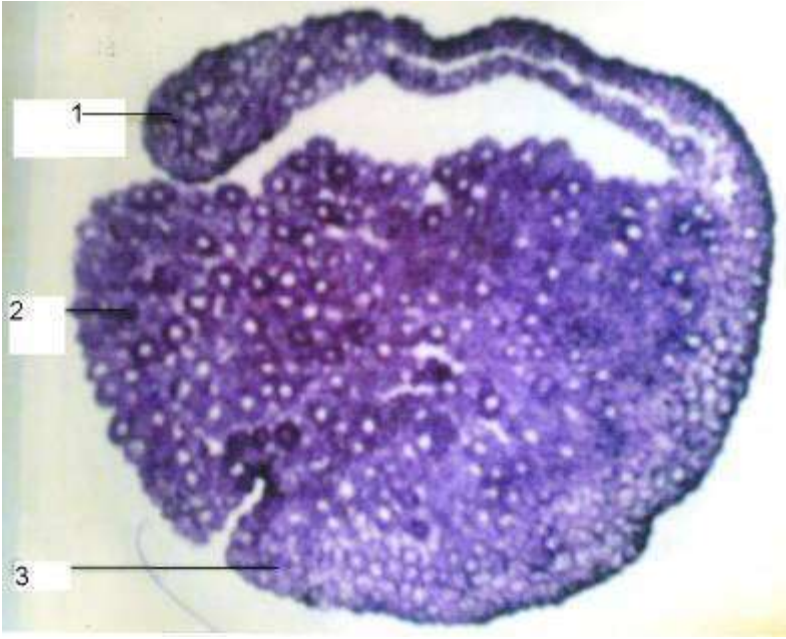
Şəkil 6. Yumurta hüceyrəsi.

1. Yumurta hüceyrəsini saxlayan təpəcik
2. Follikulyar hüceyrələr
3. Şəffaf qişa
4. Şüalı tac
5. Yumurta sarısı
6. Nüvə və nüvəciklər



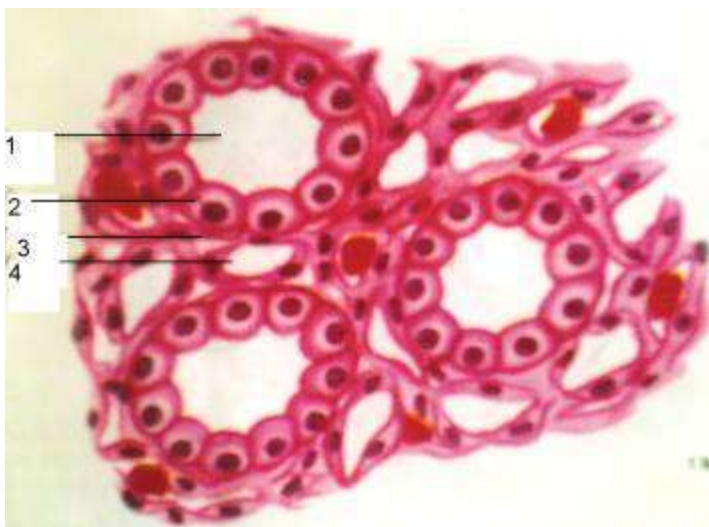
Şəkil 7. Blas tula

1. Damı
2. Kənar mənətəqə
3. Blastosel
4. Dibi



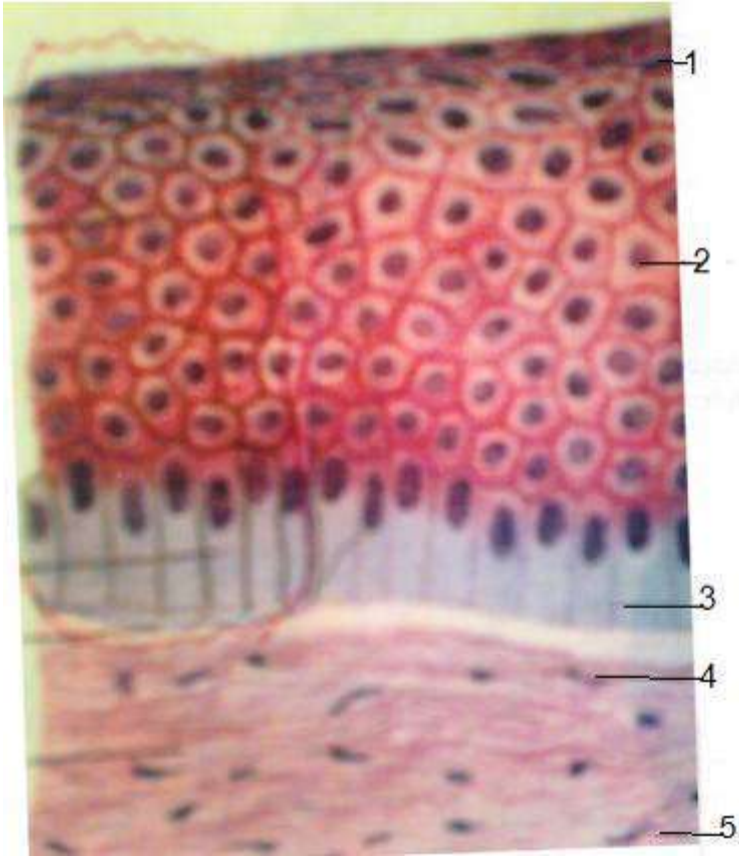
Şəkil 8. Qastrula

1. Üst dodaq
2. Yumyrta sarısı
3. Alt dodaq
4. Gastrocel



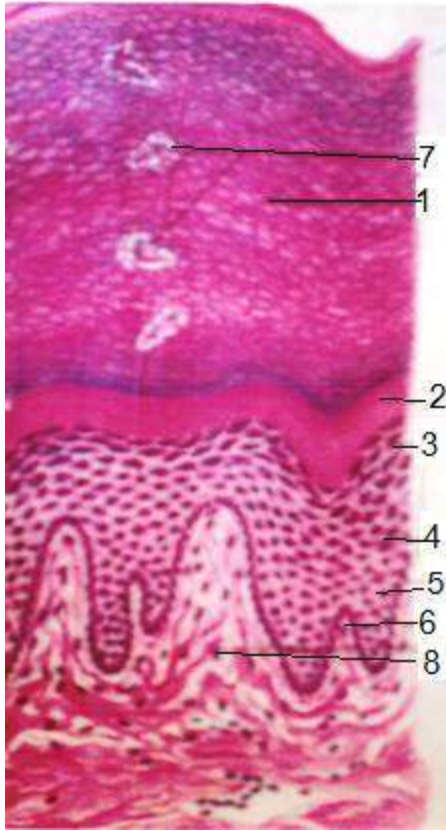
Şəkil 9. Böyrək kanalcığında birqatlı kubvari epitel

1. Kanlıcığın mənəfi
2. Kubvari epitel
3. Bazal zar
4. Birləşdirici toxuma və qan damarları



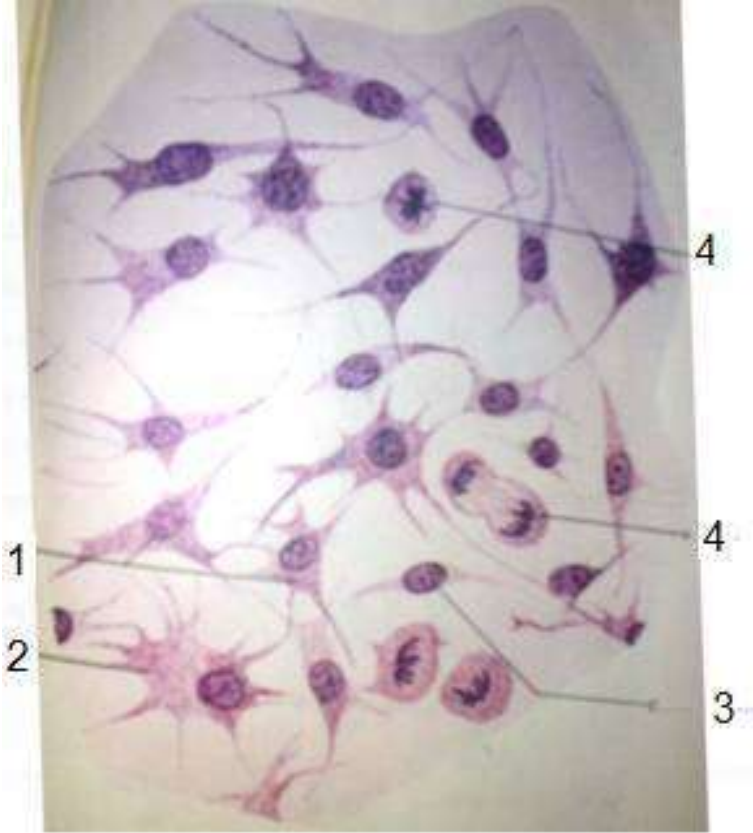
Şəkil 10. Çoxqatlı yastı epiteli

1. Səthi qat
2. Orta qat
3. Bazal zar
4. Bazal qat
5. Birləşdirici toxuma

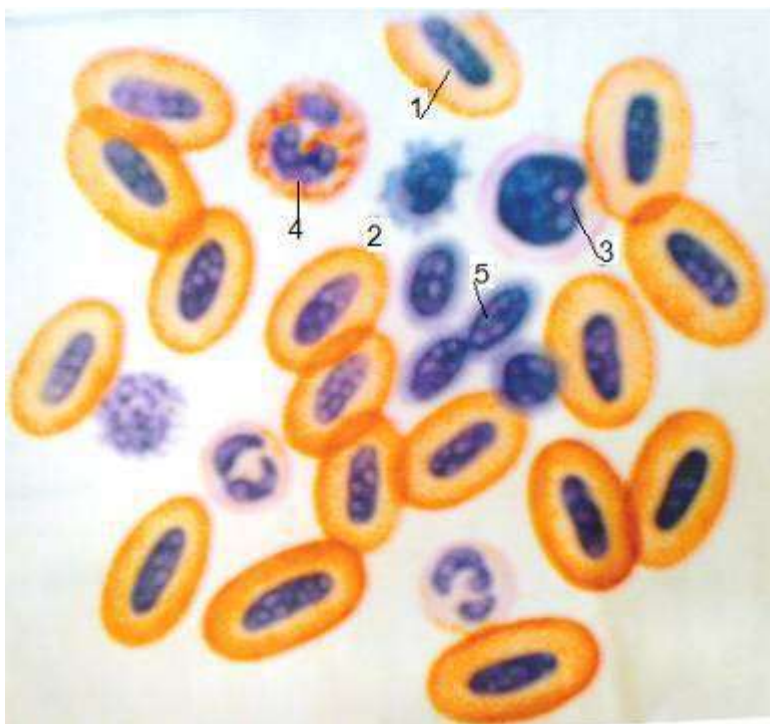


Şəkil 11. Çoxqatlı buynuzlaşan epitel

1. Buynuz qat
2. Şəffaf qat
3. Dənəli qat
4. Qalxanvari qat
5. Bazal qat
6. Bazal zar
7. Tər vəzinin axarı
8. Lifli birləşdirici toxuma

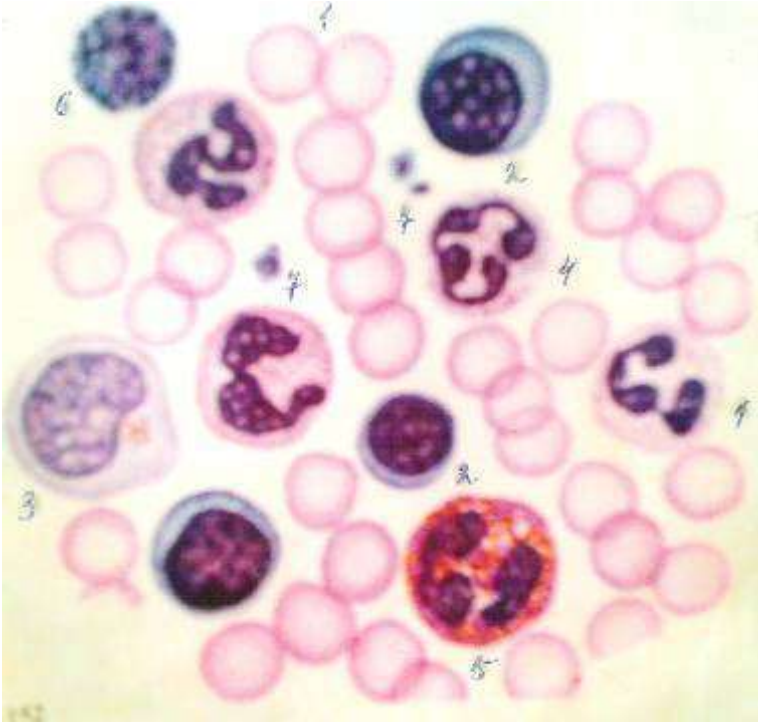


Şəkil 12. Mezenxima
1-2-3 Mezenximositlər
4- Mezenxim hüceyrəsində bölünmə



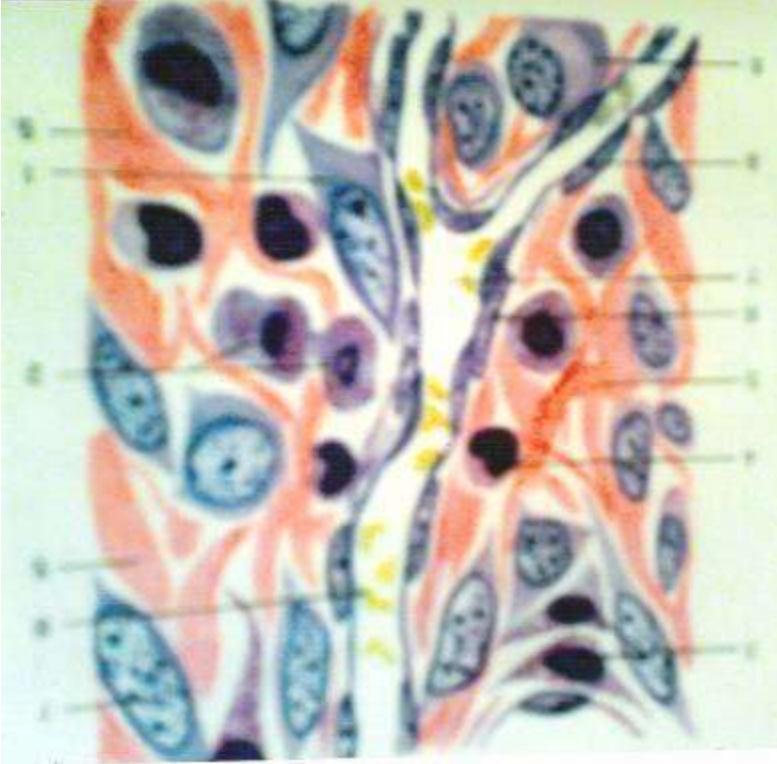
Şəkil 13. Qurbağanın qanı

1. Eritrosit
2. Limfosit
3. Monosit
4. Qranulosit
5. Trombosit



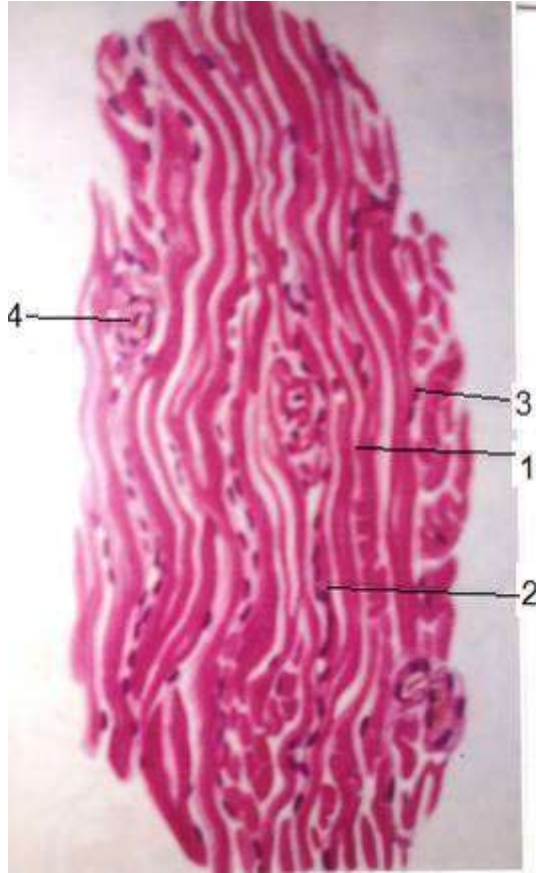
Şəkil 14. Məməlilərin qanı

1. Eritrosit
2. Limfosit
3. Monosit
4. Meytrofil
5. Eozinofil
6. Bazofil
7. Qan lövhəciyi



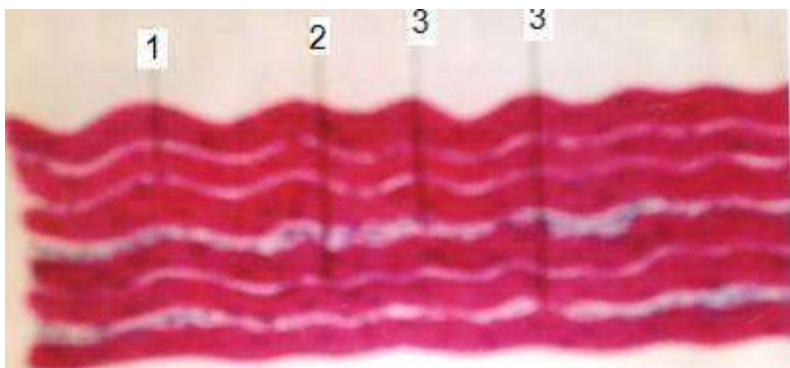
Şəkil 15. Boş birləşdirici toxuma

1. Plazmositlər
2. İki nüvəli plazmosit
3. Tosqun hüceyrələri
4. Kollogen liflər



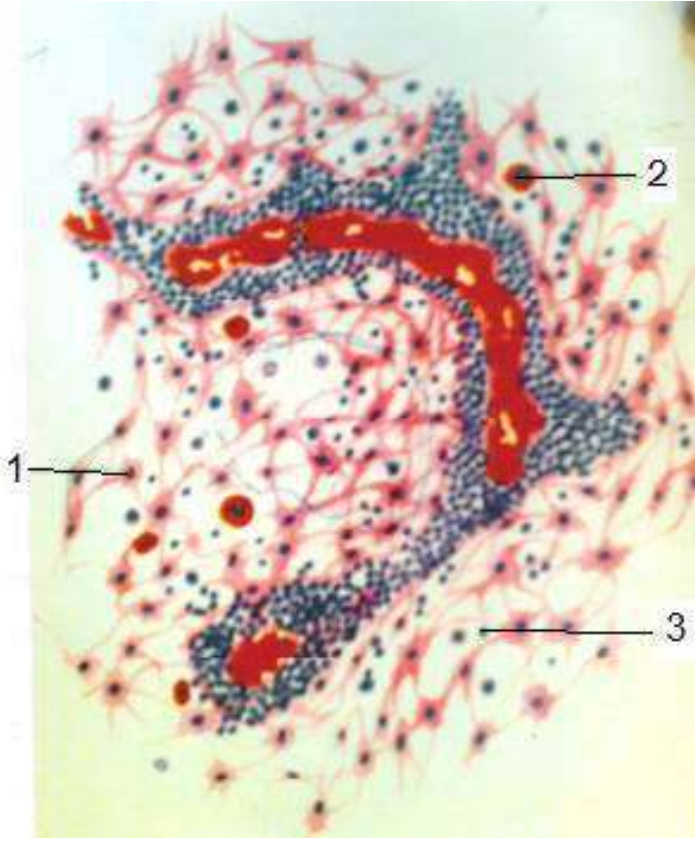
Şəkil 16. Sıx formalaşmış birləşdirici toxuma

1. Kollojen liflərin boylama kəsiyi
2. Boylama liflərin eninə kəsiyi
3. Tibrositin nüvəsi
4. Birləşdirici toxuma və qan damarı



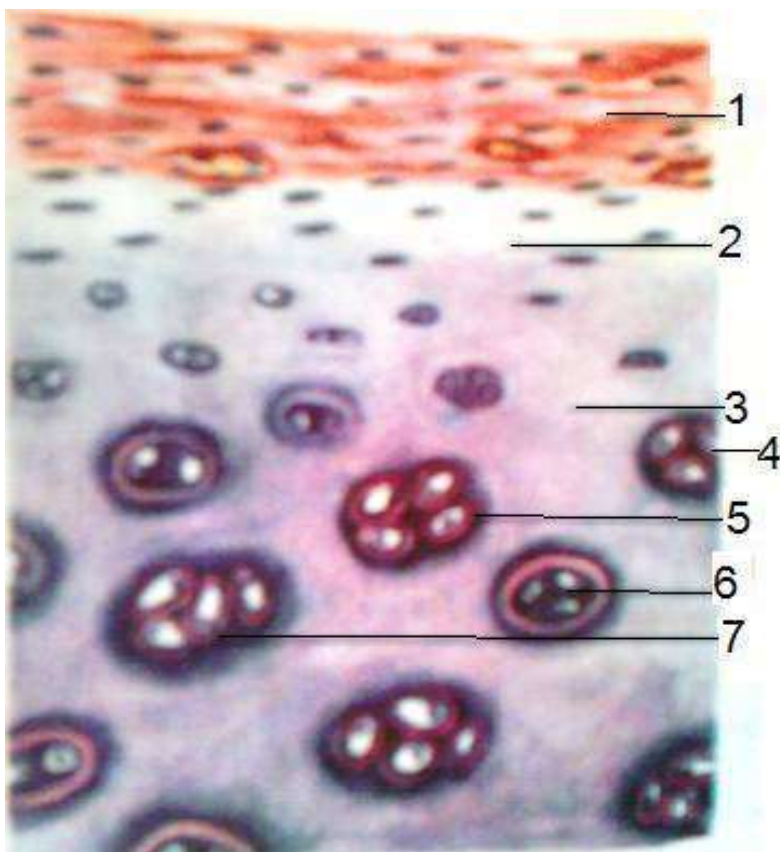
Şəkil 17. Sıx formalaşmış birləşdirici toxuma

1. Kollogen lif dəstəsi
2. Fibrosit
3. Endotenon



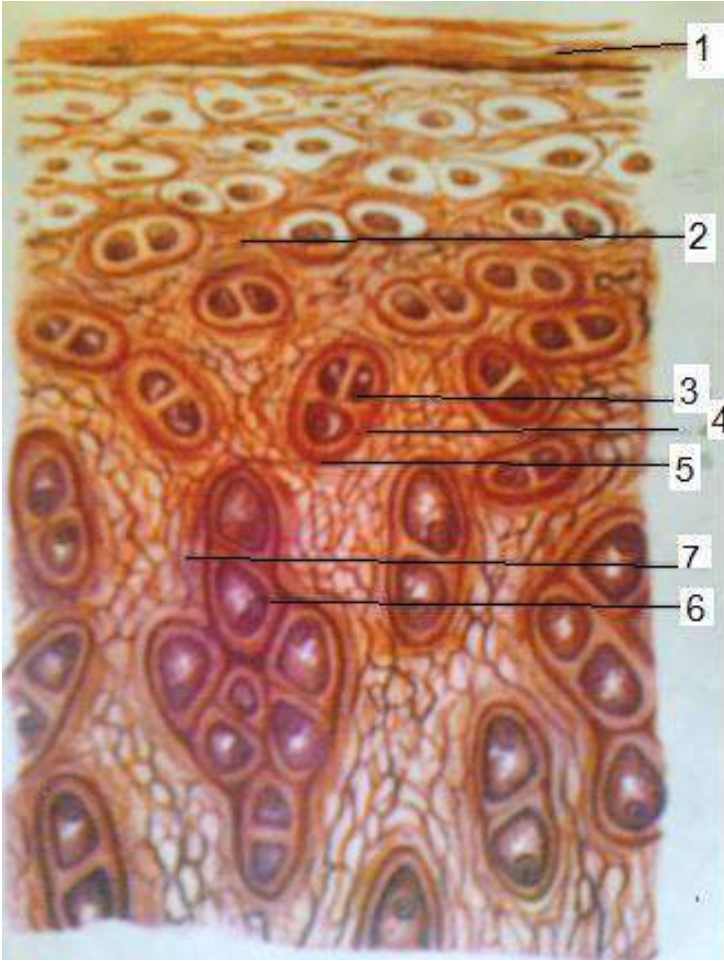
Şəkil 18. Reticulyar toxuma

1. Reticulyar hüceyrələr
2. Qan hüceyrələri
3. Retikulyar liflər



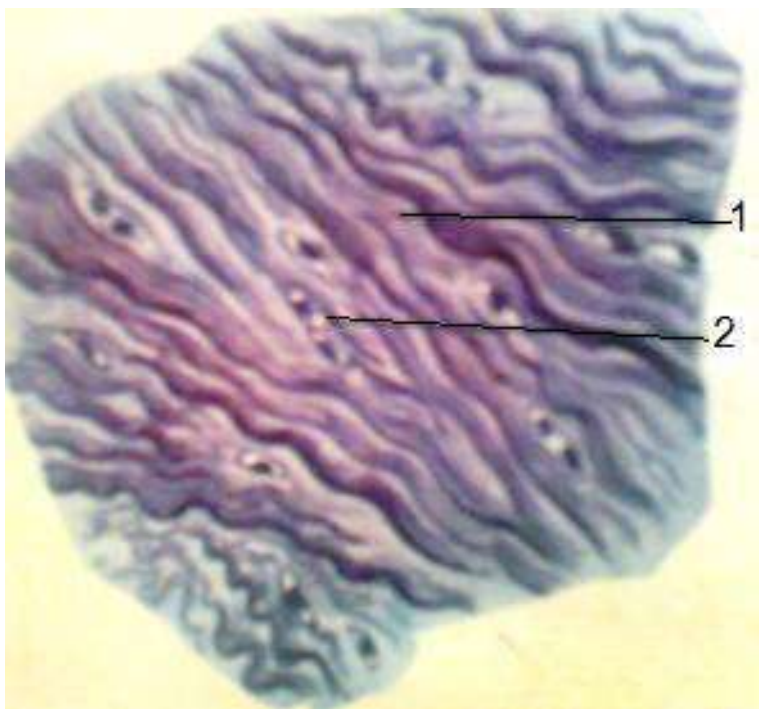
Şəkil 19. Hialin qığırdaq

1. Qığırdaq üstlüyü
2. Xondroblastlar
3. Əsas maddə
4. Xondrositlər
5. Qığırdaq hüceyrələrinin kapsulası
6. İzogen hüceyrə qrupu
7. Əsas maddənin bazofil qatı



Şəkil 20. Elastiki qığırdaq

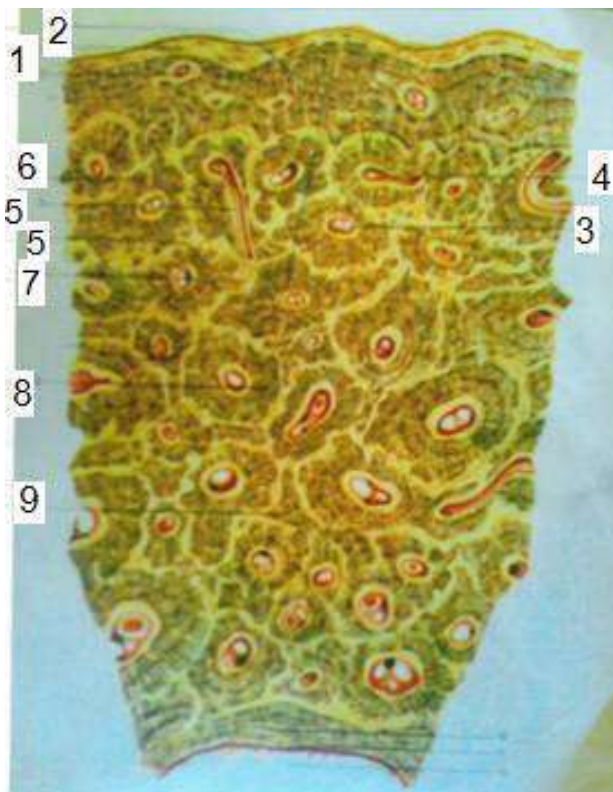
1. Qığırdaq üstlüyü
2. Əsas maddə
3. Elastiki liflər
4. Xondrositlər
5. Xondrositin kapsulası
6. Xondrositin nüvəsi
7. İzogen hüceyrə qrupu



Şəkil 21. Lifli qığırdaq

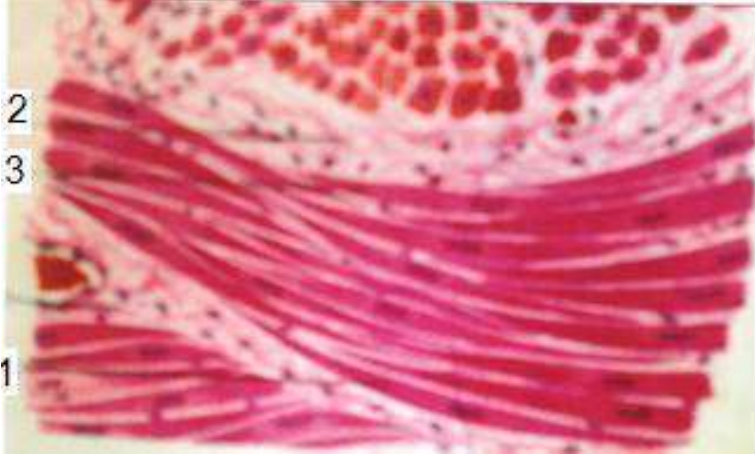
1. Xondrim lifləri

2. Xondrositlər



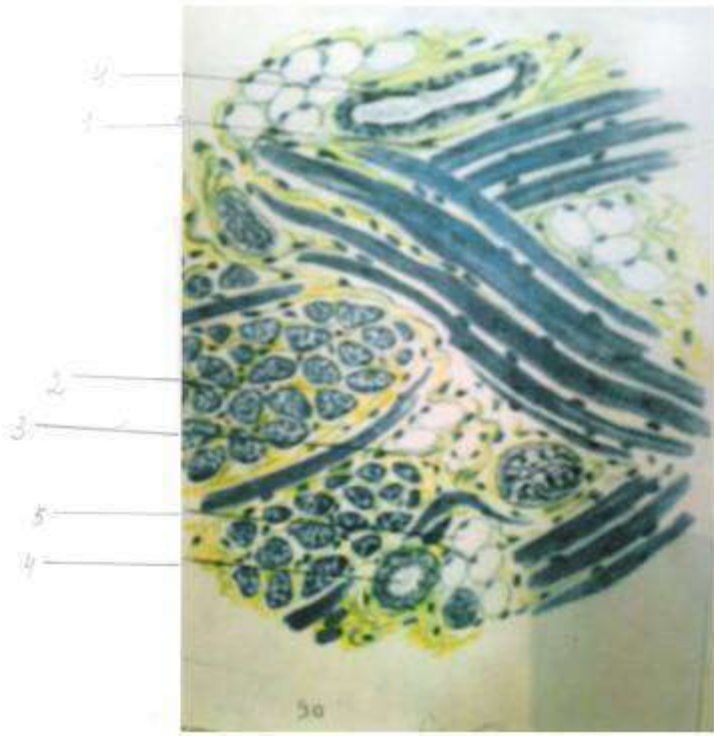
Şəkil 22. Sümük toxuması

1. Sümük üstlüyü
2. Xarici sümük lövhələri
3. Havers kanalı
4. Osteon kanalları arasında anastomozlar
5. Folkman kanalları
6. Osteositlər
7. Əsas maddə
8. Osteonlar
9. Ara lövhələr
10. Daxili sümük lövhələr sistemi
11. Endost
12. Sümük iliyi boşluğu

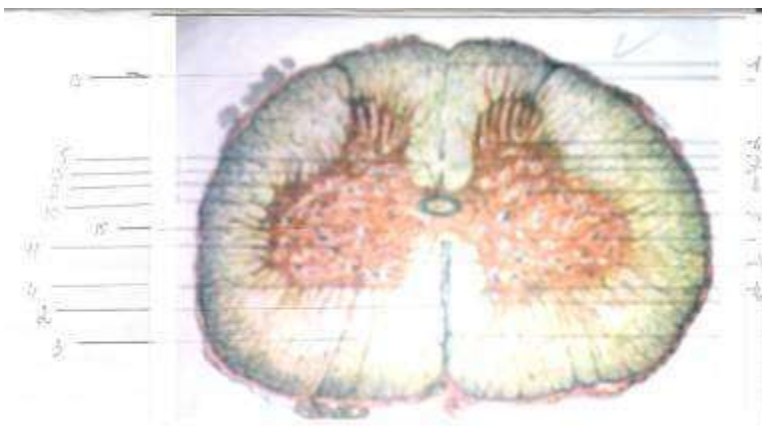


Şəkil 23. Səya əzələ toxuması

1. Səya əzələ hüceyrələrinin en kəsiyi
2. Səya əzələ hüceyrələrinin boylama kəsiyi
3. Birləşdirici toxuma və qan damarları

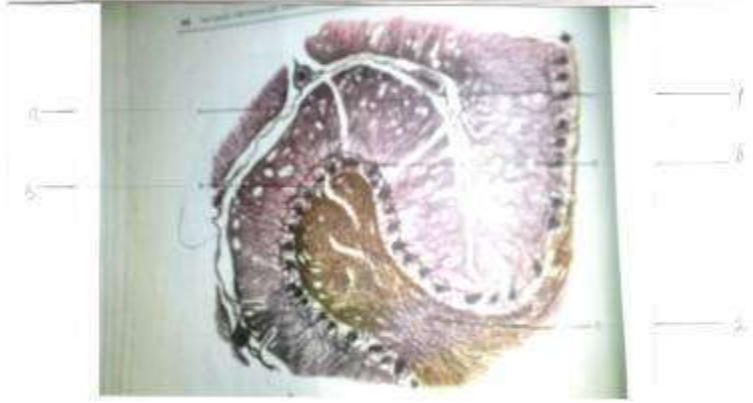


Şəkil 24. Eninə zolaqlı əzələ
1. Əzələ lifinin boylama kəsiyi
2. Əzələ lifinin en kəsiyi
3. Endomizi
4. Qan damarı
5. Piy hüceyrələri



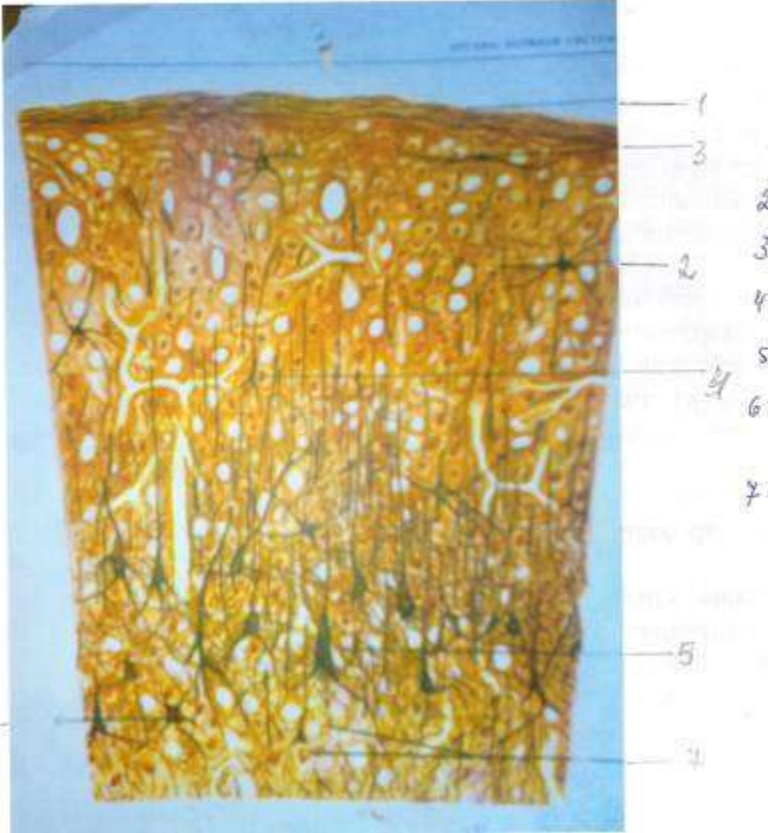
Şəkil 25. Onurğa beyin

1. Dorsal orta arakəsmə
2. Ventral orta yarıq
3. Ventral kötüklər
4. Ventral boz bitişmə
5. Dorsal boz bitişmə
6. Süngərvari qat
7. Jelatinə bənzər maddə
8. Dorsal buynuz
9. Retikulyar formasiya
10. Yan buynuz
11. Ventral buynuz
12. Xüsusi nüvə
13. Dorsal nüvə
14. Ara zonanın nüvəsi
15. Yan nüvə
16. Ventral buynuz nüvəsi
17. Beyin qişası



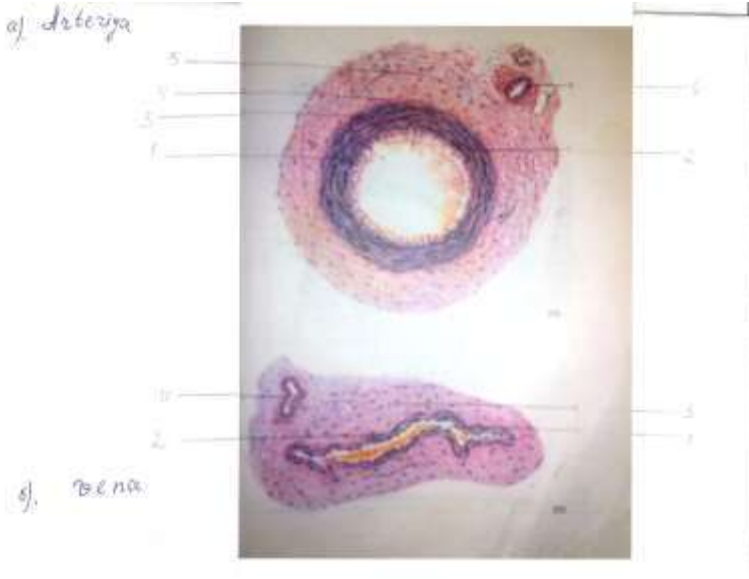
Şəkil 26. Beyincik

1. Beyincik qabığı
 - a) molekulyar qat
 - b) qanqlioz qat
2. Ağ maddə



Şəkil 27. Baş beyin qabığı

1. Beyin qişası
2. Boz maddə
3. Molekulyar qat
4. Xarici dənəli qat
5. Piramidal qat
6. Daxili dənəli qat
7. Qanqlioz qat
8. Polimorf hüceyrələr qatı
9. Ağ maddə



Şəkil 28.

a) arteriya

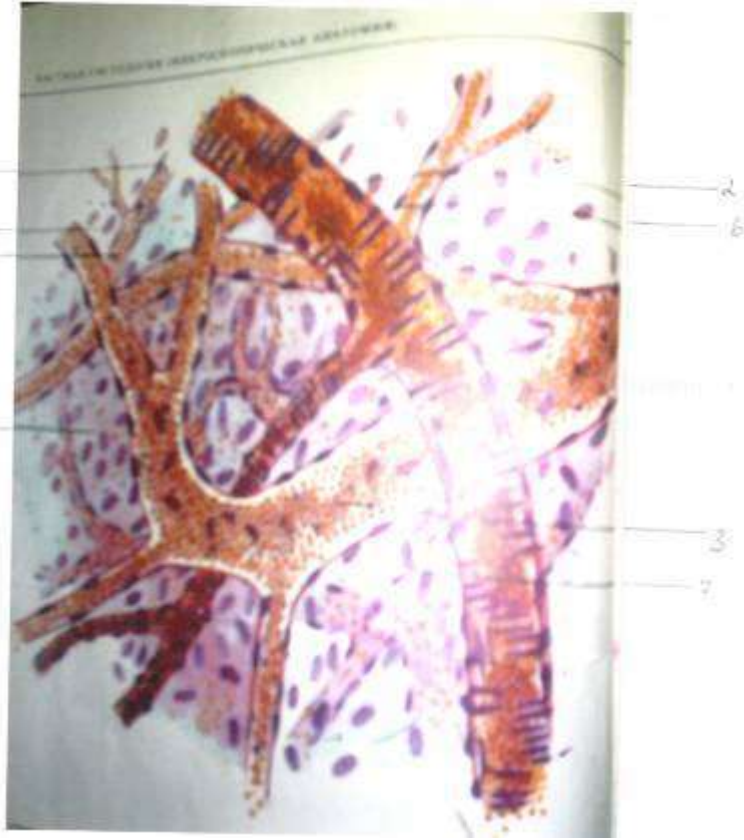
b) vena

a)

1. Daxili qişa
2. Daxili elastiki zar
3. Orta əzələ qişası
4. xarici elastiki zar
5. Xarici qişa
6. Damarlar damarı

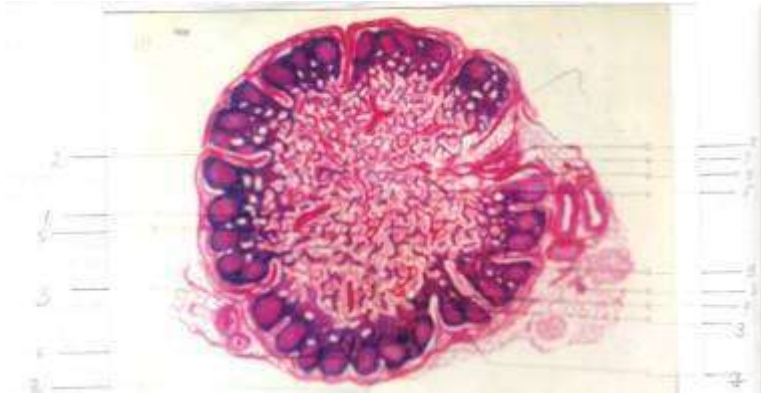
b)

1. Daxili qişa
2. Orta əzələ qişası
3. Xarici qişa
4. Damarlar damarı



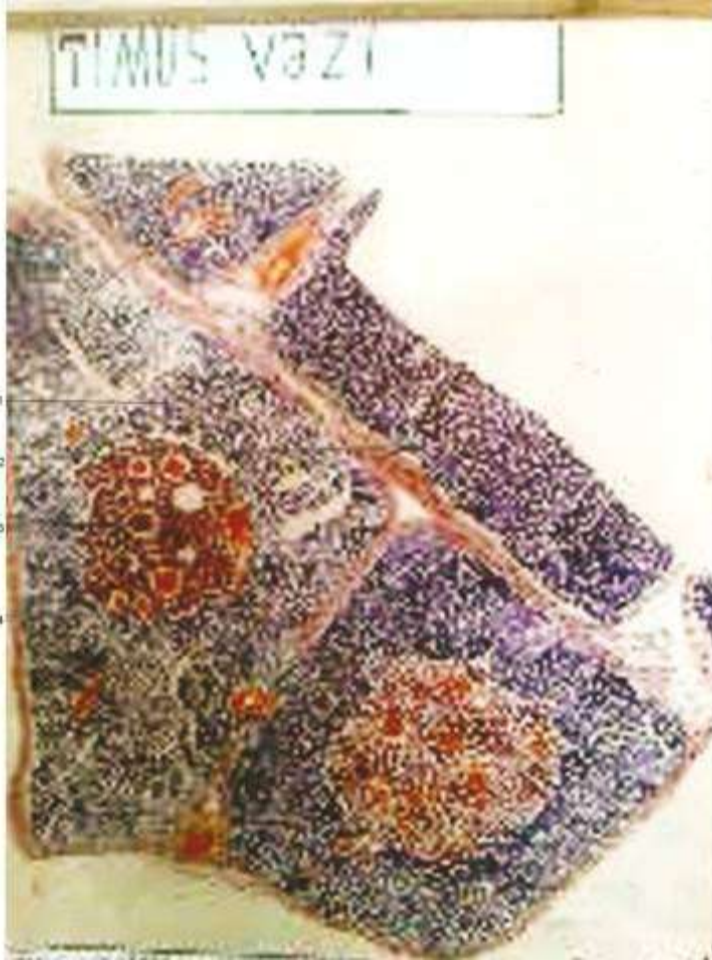
Şəkil 29. Kapilyar, artetiola və venula

1. Qan kapilyarı
2. Arteriyola
3. Venula
4. Endoteli hüceyrəsinin nüvəsi
5. Adventisiya hüceyrəsinin nüvəsi
6. Səya əzələ hüceyrəsinin nüvəsi
7. Birləşdirici toxuma hüceyrəsi



Şəkil 30. Limfa düyünü

1. Kapsula
2. Atma
3. Limfa düyünün qaısı
4. Çıxarıcı limfa axarı
5. Qabıq maddə
6. Beyin maddə
7. Kənar cibcik
8. Limfoid follikul
 - a) Reaktiv mərkəz
 - b) Yetişmiş limfositlər
 - c) Sinusiod kapilyar



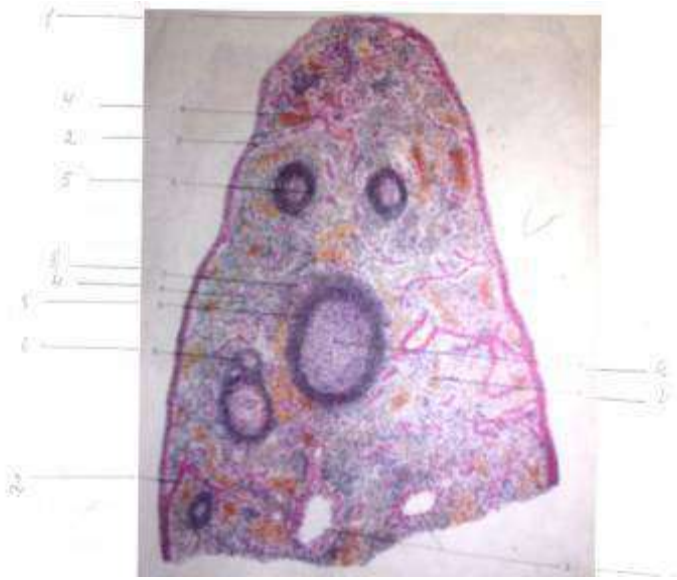
Şəkil 31. Timus vəzi.

1-paycıq

2-paycıq ara birləşdirici toxuma

3-beyin maddə

4-qabıq maddə



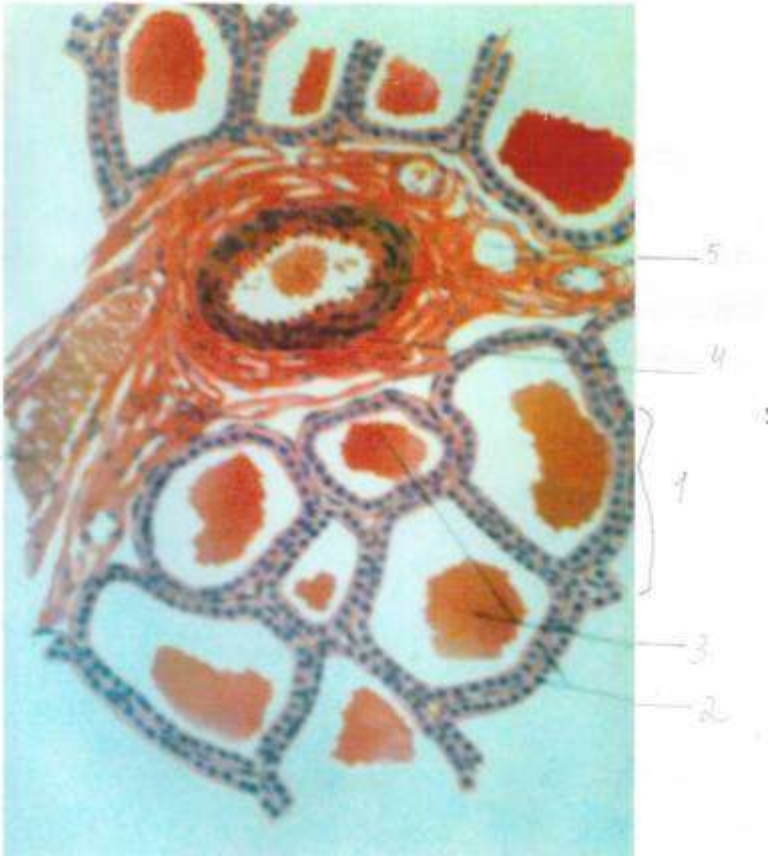
Şəkil 32. Dalaq

1. Kapsula
2. Trabekula
3. Trabekulyar arteriya və vena
4. Qırmızı özək
5. Ağ özək
 - a) follikulun reaktiv mərkəzi
 - b) mərkəzi arteriya



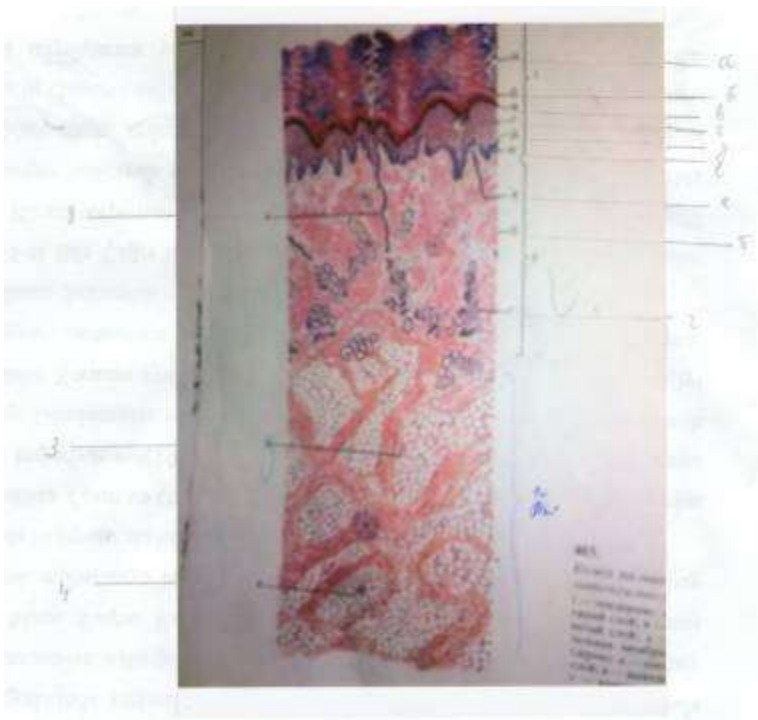
Şəkil 33. Böyrəküstü vəz

1. Kapsula
2. Kəllfli zona
3. Dəstəli zona
4. Tor zona
5. Beyin maddə



Şəkil 34. Qalxanabənzər vəz

1. Vəz follikulu
2. Tireosit
3. Kolla
4. Birləşdirici toxuma
5. Qan damarı



Şəkil 35. Dəri

1. Epidermis

a) Buynuz qat

b) Şəffaf qat

c) Dənəli qat

d) Qalxanvari qat

e) Bazal qat

f) Bazal zor

2. Xüsusi dəri

a) Məməcikli qat

b) Tor qat

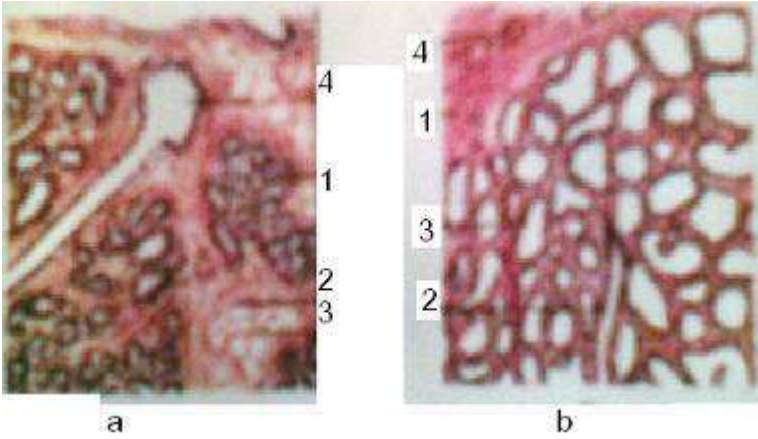
c) Tər vəzinin axarı

d) Tər vəzinin uc şöbəsi

e) Piy paycığı

3. Dərialtı qat

4. Lövhləli cisimcik

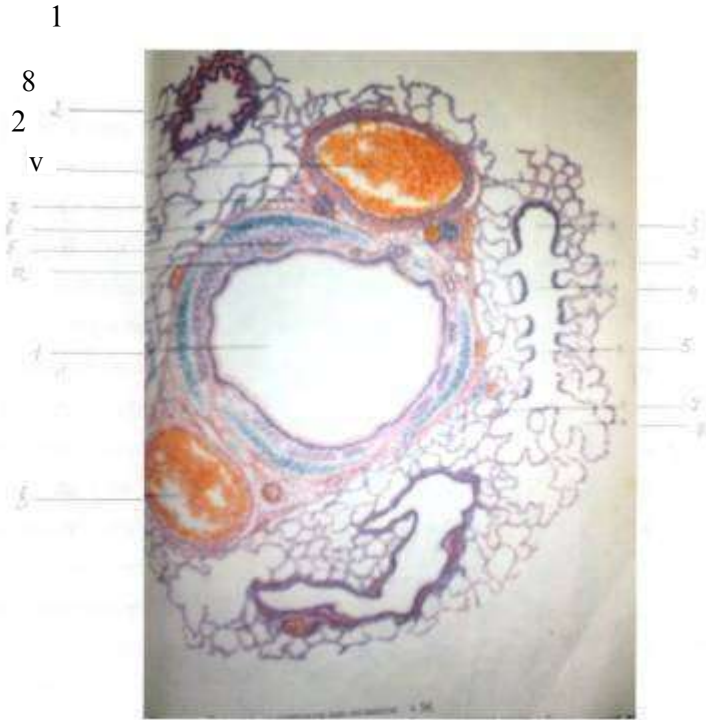

Şəkil 36.

a) Sağılmayan heyvanın süd vəzisi

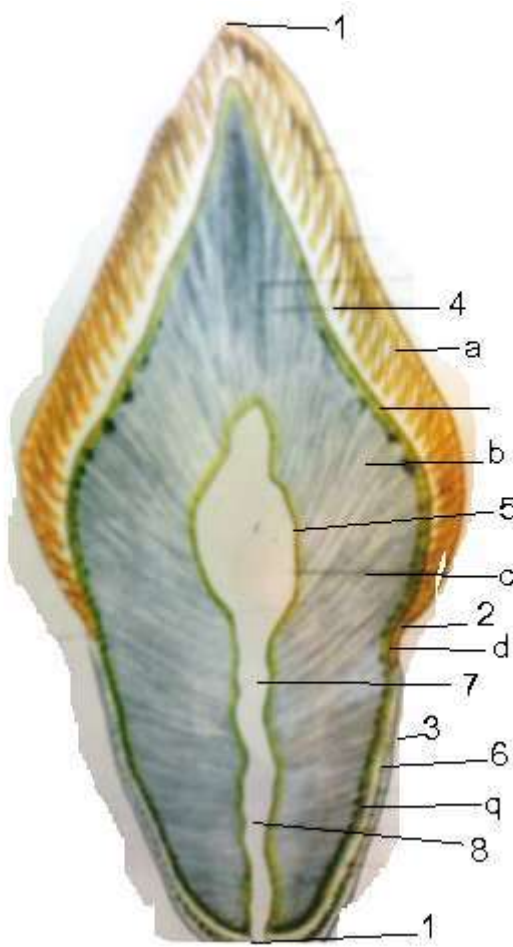
b) Sağılan heyvanın süd vəzisi

1. Vəz paycığı
2. Vəzin uc şöbəsi
3. Paycıqara birləşdirici toxuma
4. Paycıqara çıxarıcı axar



Şəkil 37. Ağ ciyər

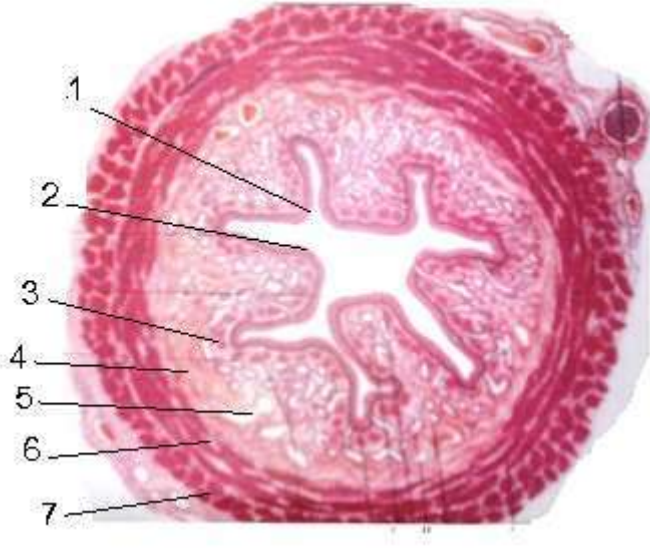
1. Orta mənfəzli bronx
 - a) Bronxun selikli qişası
 - b) Selikaltı qat, bronxial vəzilər
 - c) Qığırdaq lövhə
 - d) Adventsiya
2. Kiçik mənfəzli bronx
3. Uc bronxiola
4. Tənəffüs bronxialası
5. Alveolyar keçid
6. Alveolyar kisə
7. Alveola
8. Qan damarı



Şəkil 38. Diş

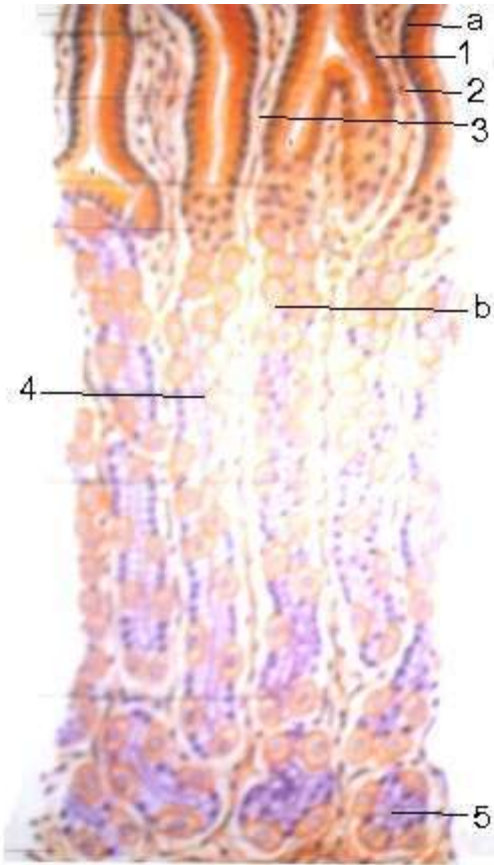
1. Tac
2. Boyun
3. Kök
4. Mina
- a) mina zolaqları
- b) sreyder zolaqları
5. Dentin
- c) Dentin kanalcıqları

6. Sement
- q) hüceyrəli sement
- d) hüceyrəsiz sement
7. Diş boşluğu
8. Diş kökünün kanalı



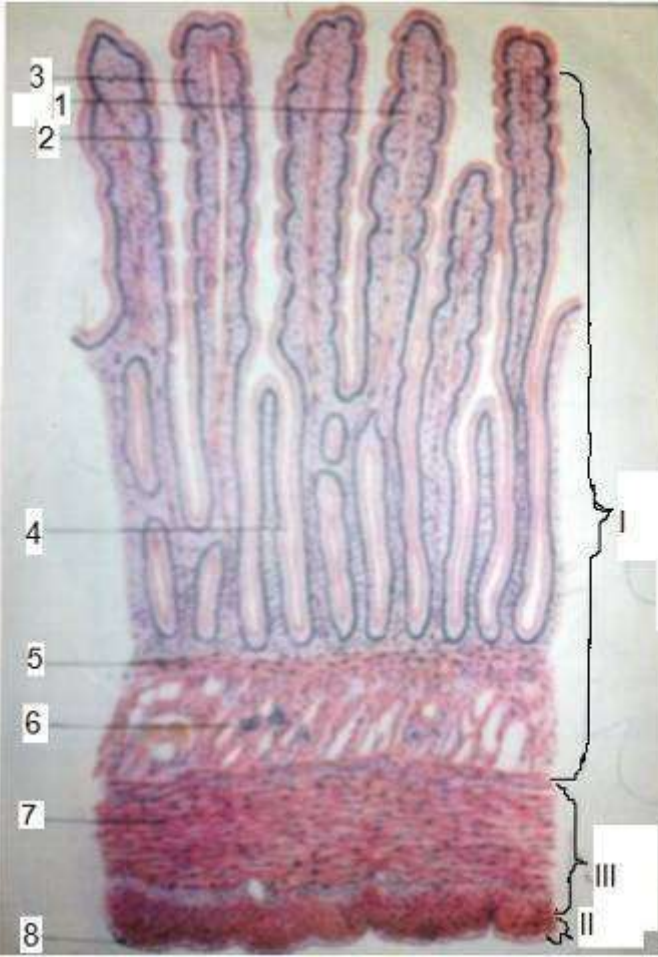
Şəkil 39. Yem borusu

1. Çoxqatlı yastı epiteli
2. Selikli qişanın xüsusi qatı
3. Selikli qişanın əzələ qatı
4. Selikaltı qat
5. Vəzlər
6. Əzələ qişası
7. Adventizasiya



Şəkil 40. Mədə

1. Prizmatik epitel qatı
2. Xüsusi qat
3. Mədə çuxuru
4. Mədə dibi vəzlər
- a) əlavə hüceyrələr
- b) əsas hüceyrələr
5. selikli qişanın əzələ qatı



Şəkil 41. Nazik bağırsağ

1. xovlar
qatı

2. kriptlər
qatı

3. Slindriki epiteli

4. Qədəhvəri hüceyrələr

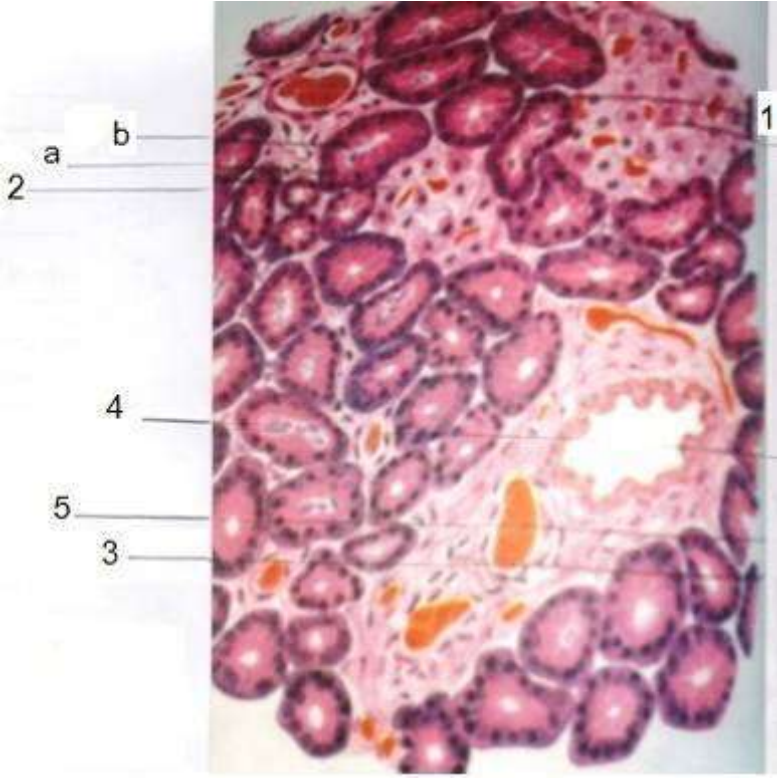
5. Panet hüceyrələr

6. Selikli qişanın xüsusi qatı

7. dairəvi əzələ

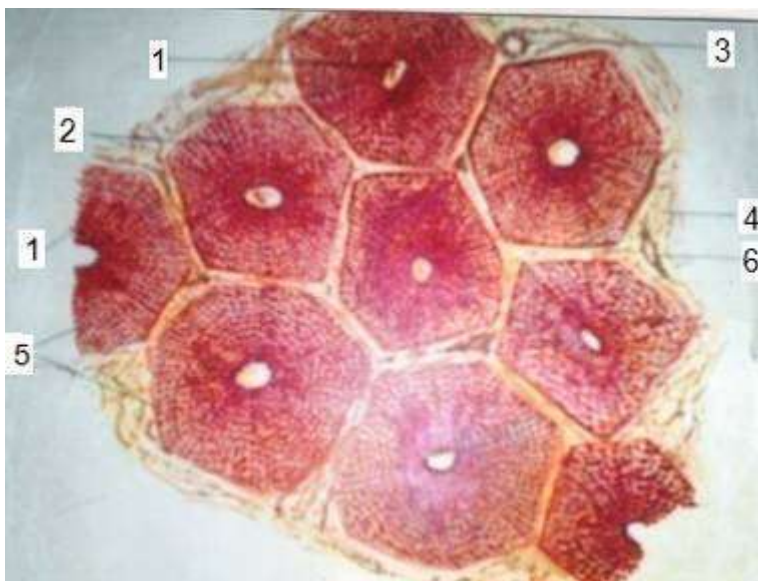
8. Boylama əzələ

9. Adventisiya



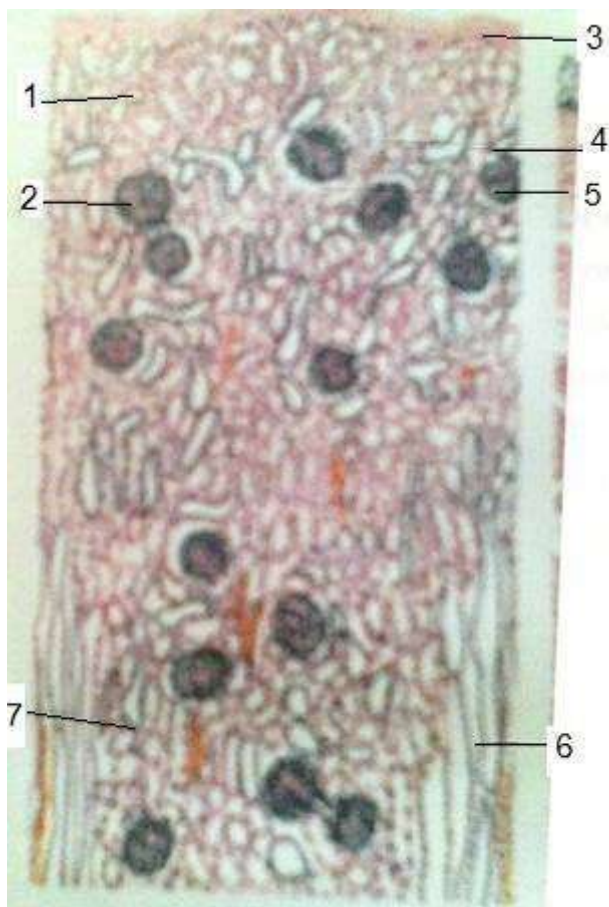
Şəkil 42. Mədəaltı vəzin quruluşu

1. Ekzokrin hissə
- a) Vəz hüceyrəsinin nüvəsi
2. Langer hans adacığı
3. Naycıqara arakəsməsi
4. Naycıqara çıxarıcı axar
5. Qan damarı



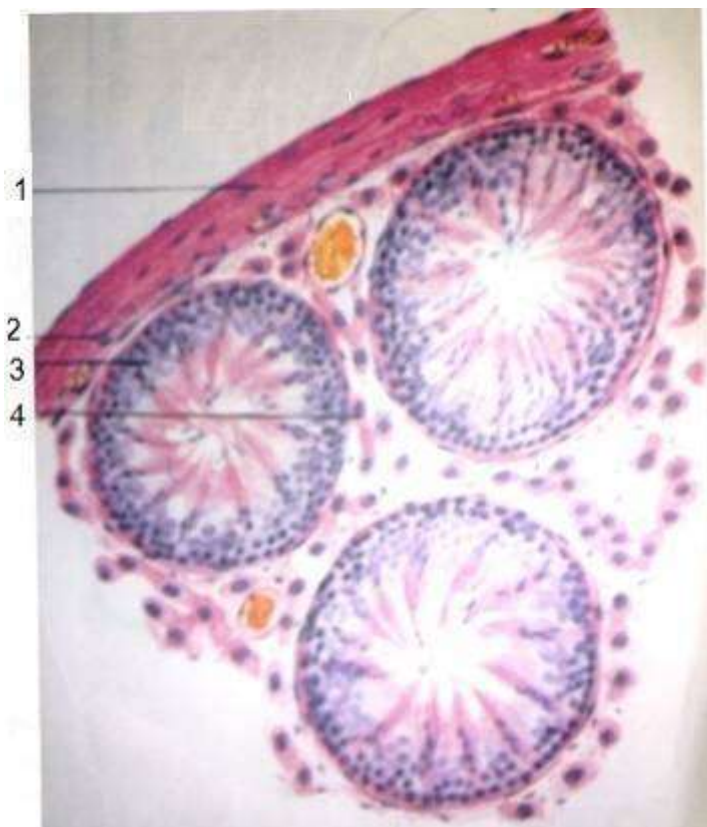
Şəkil 43. Qaraciyər

1. Mərkəzi vena
2. Qaraciyər atması
3. Paycıqara öd axarı
4. Paycıqara birləşdirici toxum
5. Paycıqlar
6. Paycıqara vena



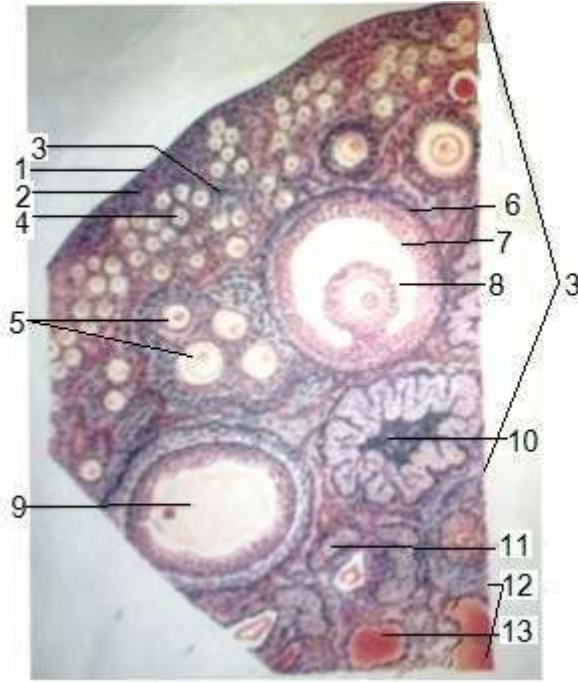
Şəkil 44. Böyrək

1. Qabıq maddə
2. Kapilyar yumaqığı
3. Kapsula
4. Sumlyanski kapsulasının boşluğu
5. Qıvrım kanallar
6. Sidik toplayan borular
7. Beyin maddə



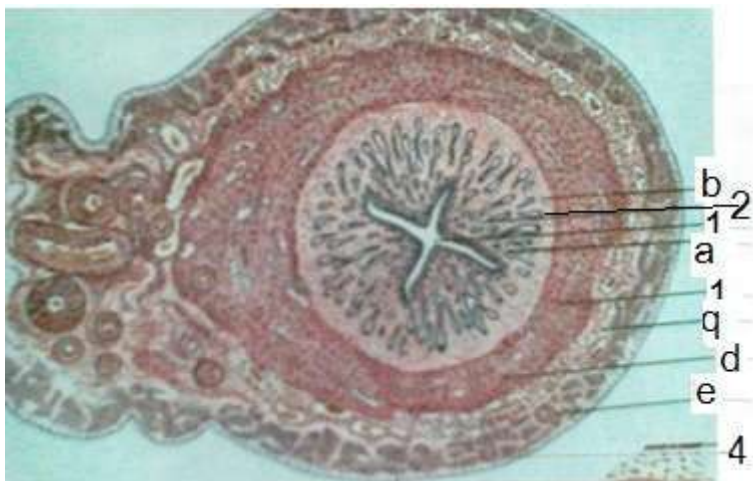
Şəkil 45. Toxumluq

1. Ağıl qişa
2. Damarlı qişa
3. Qıvrım kanal
4. İntersitsiyal hüseyrələri



Şəkil 46. Yumurtalıq

1. Yastı epiteli
2. Ağılı qişa
3. Qabıq maddə
4. Birincili folikul
5. İnkişaf etməkdə olan folikul
6. Qraf qovuğu
7. Qovuq mayesi
8. Oosit
9. Folikul qovuğunun en kəsiyi
10. Sarı cisim
11. Atreziya olunmuş folikul
12. Beyin maddə
13. Birləşdirici toxuma və qan damarları



Şəkil 47. Balalıq

1. Balalıq mənəfi
2. Selikli qişa
 - a) alçaq prizmatik epitel
 - b) balalıq v əzləri
3. əzələ qişası
 - q) əzələ qişasının selikaltı qatı
 - d) əzələ qişasının damarlı qatı
 - e) əzələ qişasının damar üstü qatı
4. Seroz qişası

ƏDƏBİYYAT

1. О.В.Александровская, Т.Н.Родостина, Н.А.Козлов. Цитология, гистология, и эмбриология. Москва, 1987.
2. И.Ф.Иванов, П.А.Ковалбский. Цитология, гистология и эмбриология. Москва, 1976.
3. Ю.И.Афанасева, Н.А.Юриной. Гистология. Москва, 1989.
4. З.С.Канцельсон, И.Д.Рыхтер. Практические занятия по гистологии и эмбриологии. Селхозгиз, 1978
5. Х.Уост. Физиологии клетки. Москва, 1975.
6. И.В.Алмазов, Л.В.Султанов. Атлас по гистологии и эмбриологии. Москва, 1978.
7. Abdullayev M. Abiyev H.- Ümumi histologiya. Bakı.1975.
8. Yusifov A.H. Abdulhəlimov N.A. Sitologiya, histologiya və embriologiyadan təcrübə məşğələlərinə aid metodik göstəriş. Gəncə, 1989.
9. Yusifov A. H., Allahverdiyev R.N., Kazımov T.H.- Kənd təsərrüfatı heyvanlarının xüsusi histologiyası Gəncə, 1991.
10. Yusifov A.H., Kazımov T.N. – Heyvanların sidik cinsiyyət sisteminin histoloji quruluşu. Gəncə, 1985.
11. Rüstəmov R.B., Yusifov A.H., Abdulhəlimov N.A. – Dəri örtüyü və onun törəmələrinin histoloji quruluşu (dərs vəsaiti) Gəncə, 1998.
12. Rüstəmov R.B., Yusifov A.H., Abdulhəlimov N.A. – Ürək damar sistemi və qanyaradan orqanların histoloji quruluşu (dərs vəsaiti) Gəncə, 1999.
13. Чансов О.С.- Общая истология. Москва 1984.
14. Тиняков Г.Г.- Гистология мясопромышленных животных. Москва 1980.

